ФГБУ «НМИЦ Радиологии» МЗ РФ
«МНИОИ им.П.А.Герцена»
Национальный центр онкологии
репродуктивных органов

«Ультразвуковые методы исследования в диагностике образований молочной железы»

Прокопенко С.П.

Москва, 2020 г.

Актуальность проблемы

- Частота доброкачественных заболеваний молочных желез у женщин различных возрастных групп составляет 39–60%, увеличиваясь до 76–96% у гинекологических больных.
- Пик доброкачественных заболеваний молочных желез приходится на возрастную группу 30–50 лет.

Актуальность проблемы

РМЖ в структуре онкологической заболеваемости женского населения достиг 21,2% при этом доброкачественные заболевания встречаются в 25-30 раз чаще

Заболеваемость РМЖ в РФ 2009 – 2019 гг.

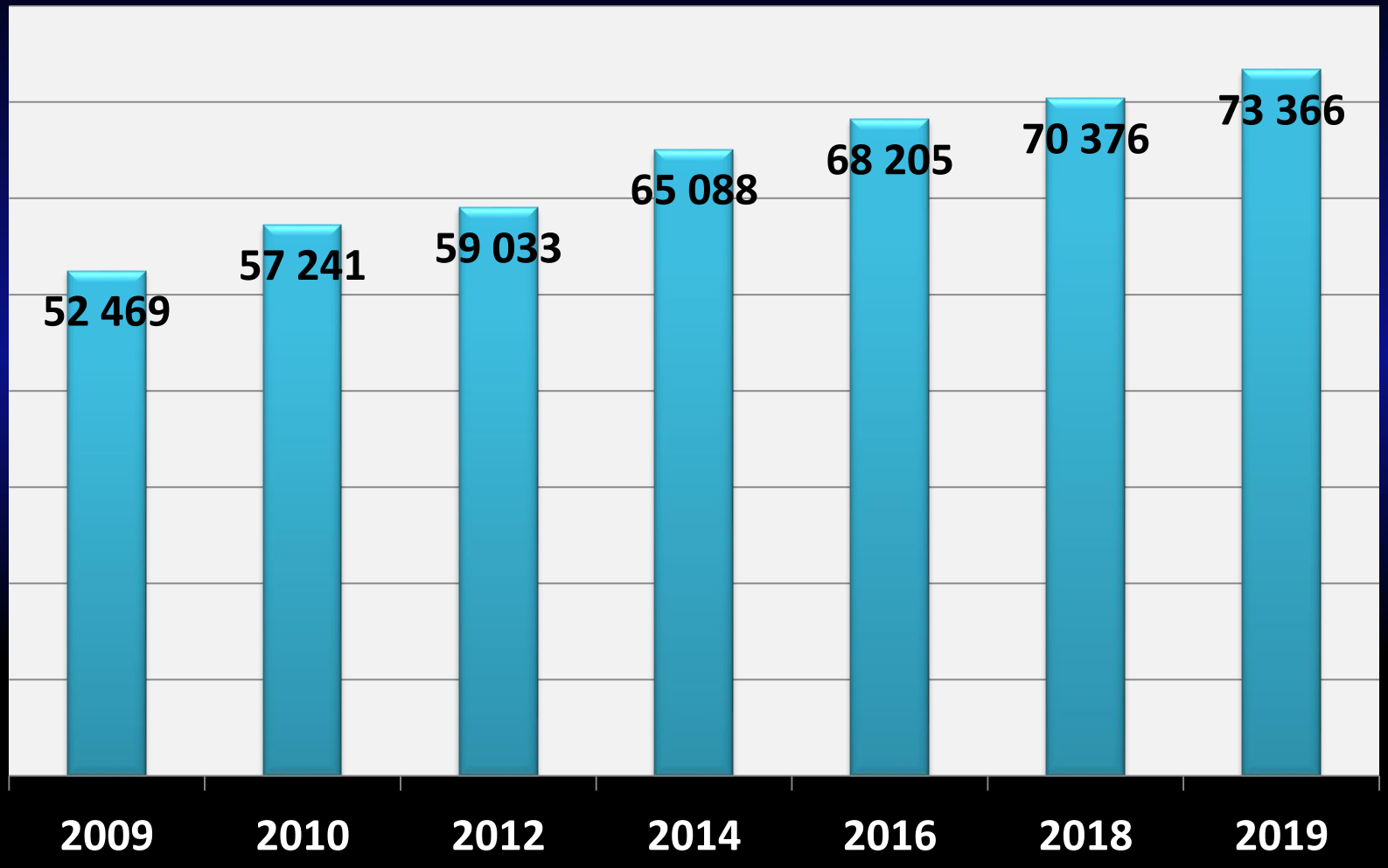

«Состояние онкологической помощи населению России в 2019 г.»

под редакцией А.Д.Каприна, В.В.Старинского, А.О.Шахзадовой. Москва 2020г.

Удельный вес больных С 50 ст. Т1-Т2 2009 – 2019 гг.

«Состояние онкологической помощи населению России в 2019

под редакцией А.Д.Каприна, В.В.Старинского, А.О.Шахзадовой. Москва 2020г.

Удельный вес больных С 50 ст. Т1-Т2 2009 – 2019 гг.

«Состояние онкологической помощи населению России в 2019

под редакцией А.Д.Каприна, В.В.Старинского, А.О.Шахзадовой. Москва 2020г.

Показатели диагностики ст.Т1-Т2 С50.

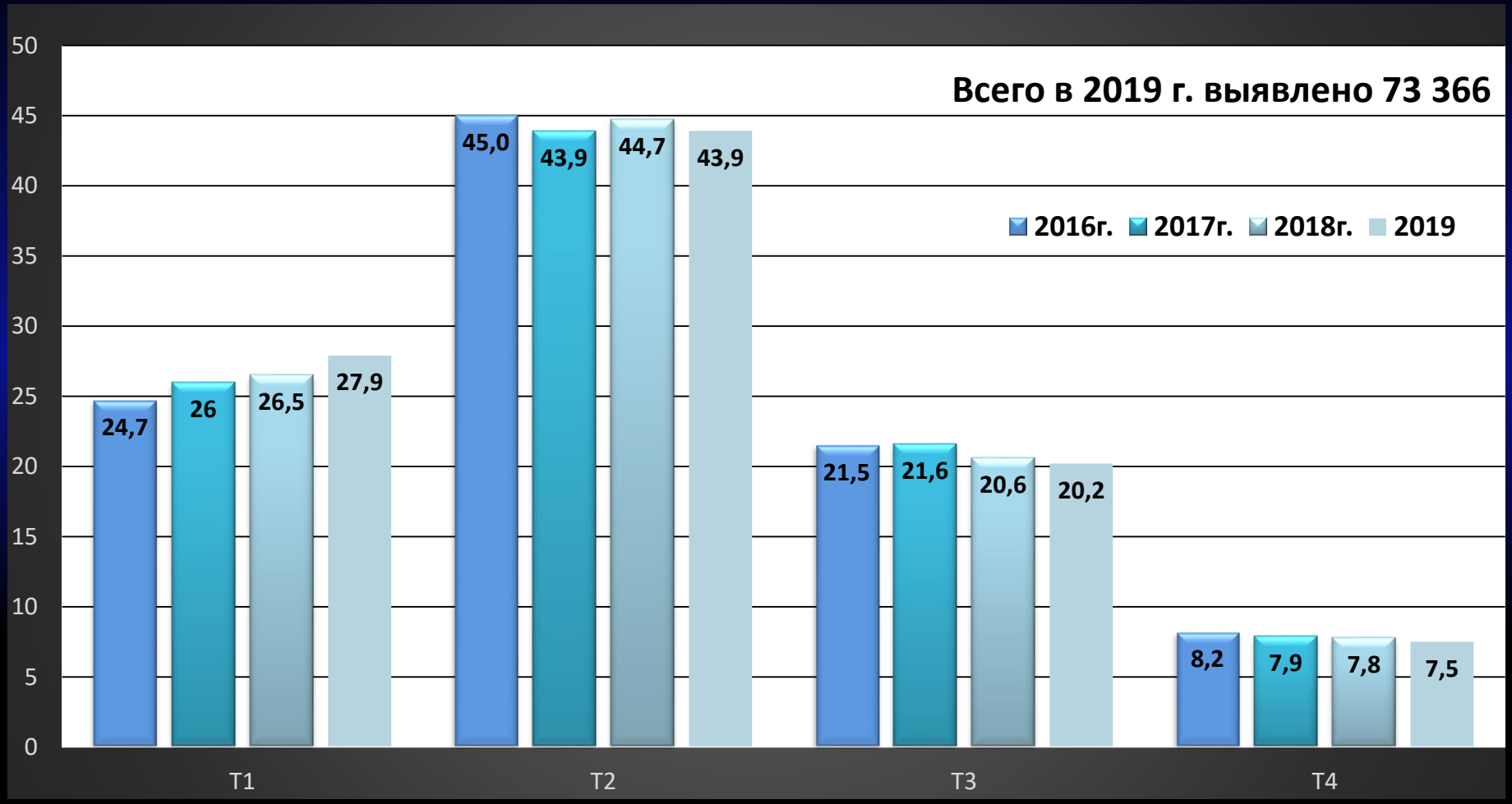

«Состояние онкологической помощи населению России в 2019 г.»

под редакцией А.Д.Каприна, В.В.Старинского, А.О.Шахзадовой. Москва 2020г.

Методы лучевой диагностики

- ЭФФЕКТИВНОСТЬ МАММОГРАФИИ

98 – 100%

10 - 40 %

Морфологическая структура молочной железы

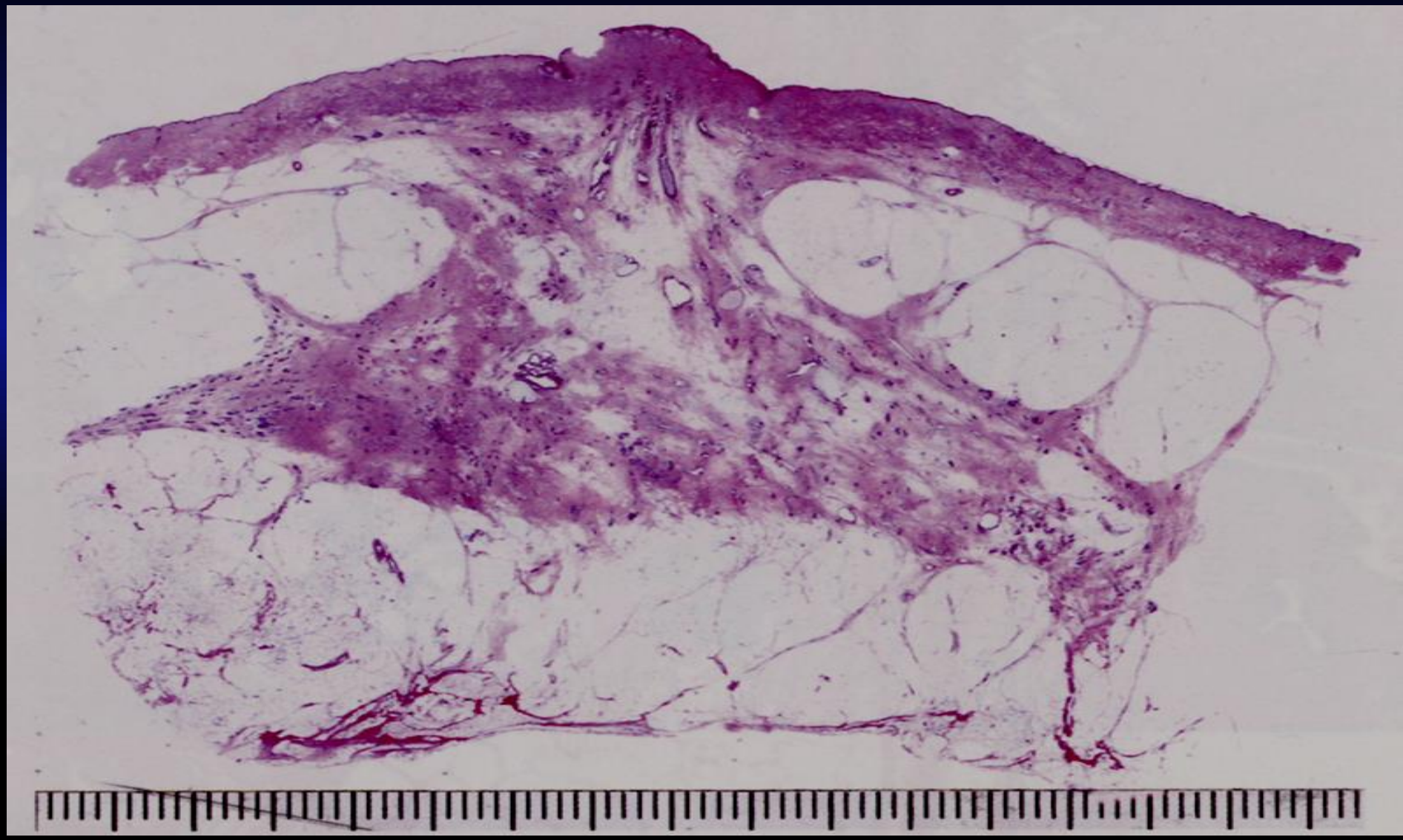

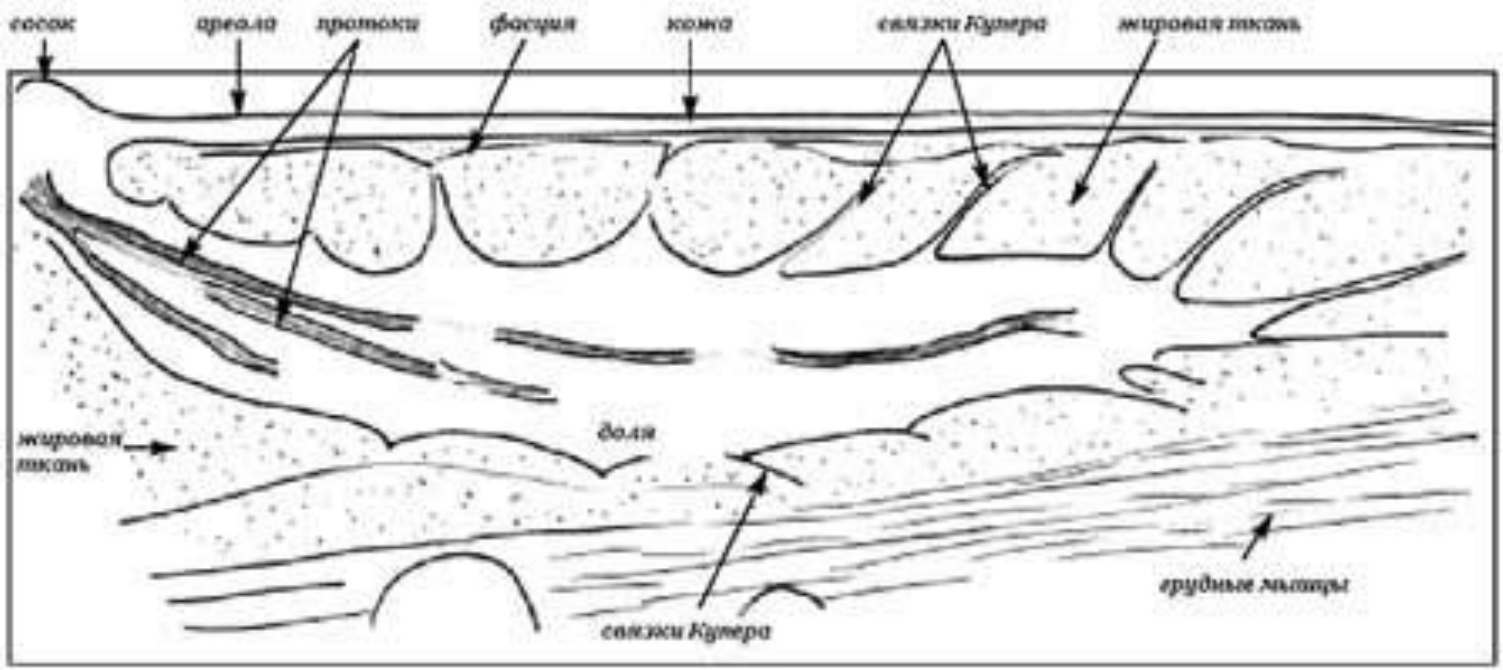
сосок
ареола
протоки
фасция
кожа
связки Кунера
жировая ткань
доля
жировая ткань
грудные мышцы
связки Кунера

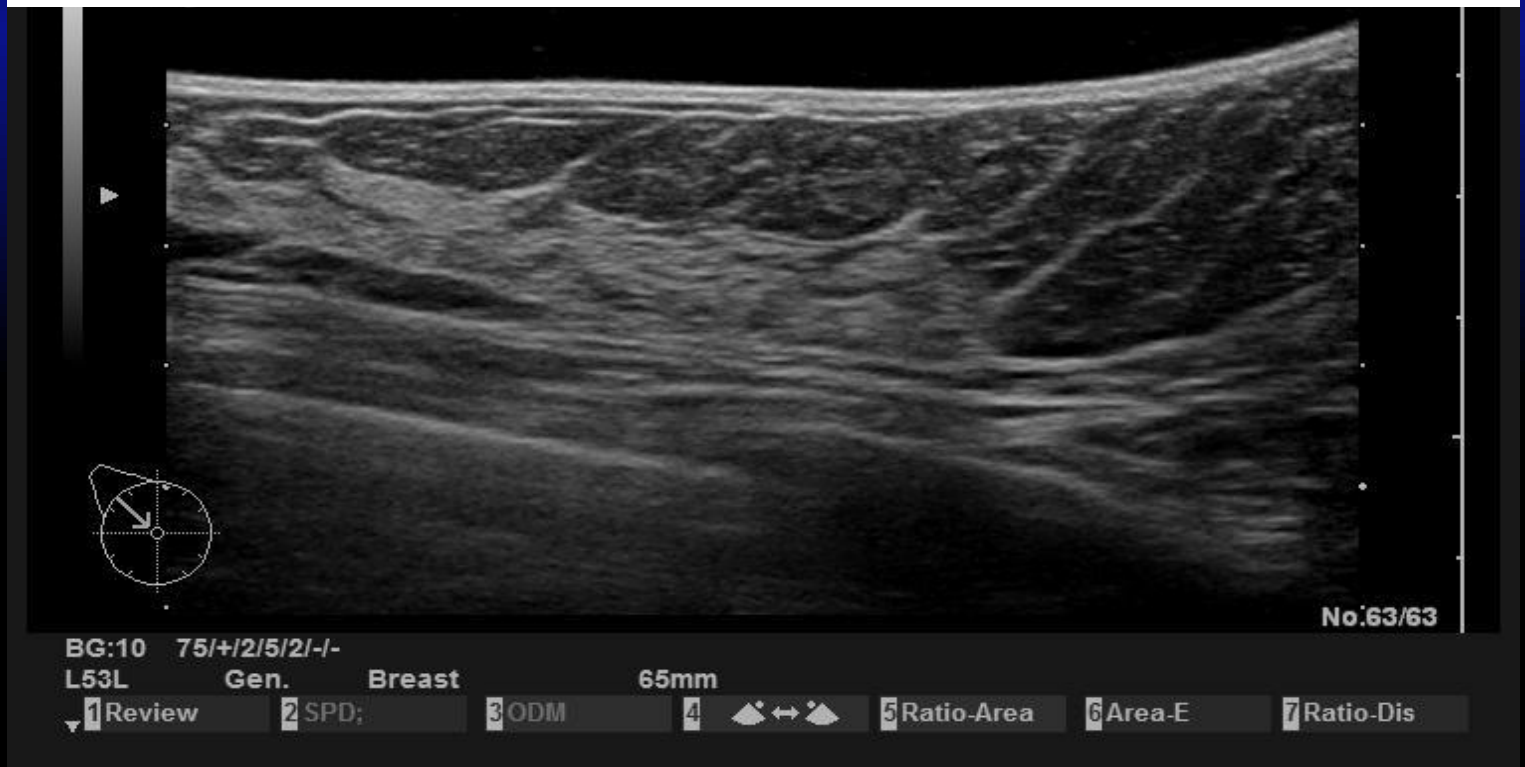
No:63/63
BG:10 75/+/2/5/2/-/-
L53L Gen. Breast 65mm
1 Review
2 SPD;
3 ODM
4
5 Ratio-Area
6 Area-E
7 Ratio-Dis

HITACHI FEDERAL MAMMOLOGY CENTER P:H MI
FR:23 Mefed N.A. 16-JUL-09 12:42:22

BG:7 75/+/2/5/2/-/-
L53L Gen. Breast 65mm

HITACHI FEDERAL MAMMOLOGY CENTER P:H MI
FR:23 KAMBULOVA I.V. 20-MAY-11 12:46:08

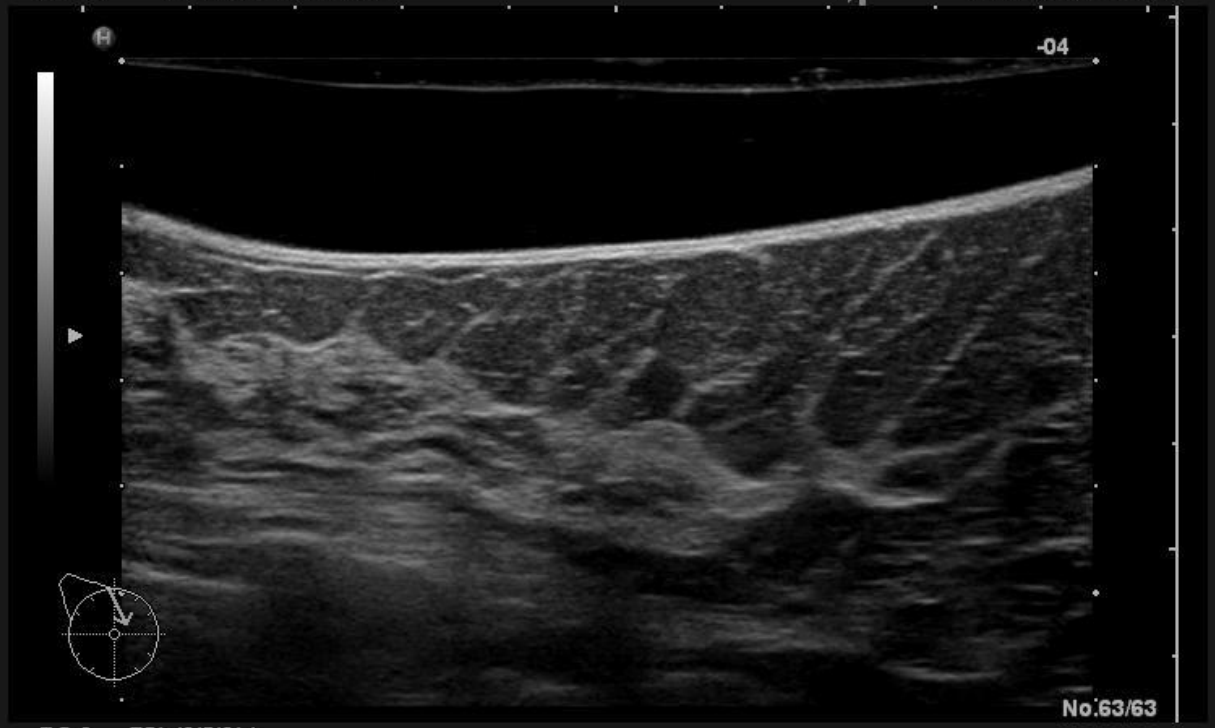

BG:9 75/+/2/5/2/-/-
L53L Gen. Breast 65mm

1 Review 2 SPD; 3 ODM 4 5 Ratio-Area 6 Area-E 7 Ratio-Dis

ИНТЕРВЕНЦИОННАЯ РАДИОЛОГИЯ –

высокоэффективное стационар замещающее, ресурсосберегающее направление, обеспечивающее одновременную диагностику и лечение заболеваний под контролем лучевых методов исследования, комфортное физическое и психо-эмоциональное состояние пациентки

ИНТЕРВЕНЦИОННЫЕ ТЕХНОЛОГИИ

Без контрастирования

- Тонкоигольная аспирационная биопсия (FNA)
- Биопсия системой пистолет-игла (Core-биопсия)
- Вакуумная аспирационная биопсия (VAB)
- Внутритканевая маркировка
- Рентгенография удаленного сектора (серии срезов)
- Озонотерапия кистозных образований

С контрастированием

- CESM
- МРТ с КУ

ИНТЕРВЕНЦИОННЫЕ ТЕХНОЛОГИИ

- Тонкоигольная аспирационная пункция

  Точность диагноза 35-70%

  Наименее травматичная методика

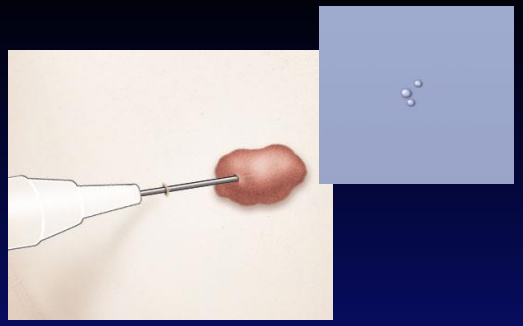

- Core-биопсия

  Точность диагноза 90 %

  Высокая частота ложноотрицательных

  результатов при биопсиях по поводу микро Са

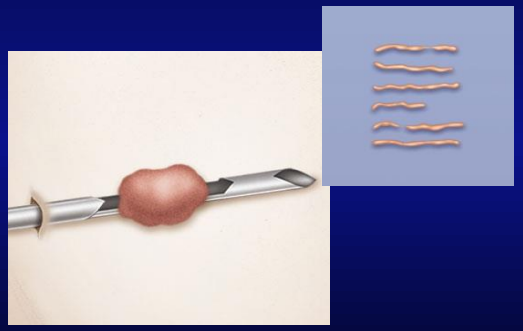

- VAB

  Точность диагноза 98%

  Возможность применения для удаления

  доброкачественных новообразований

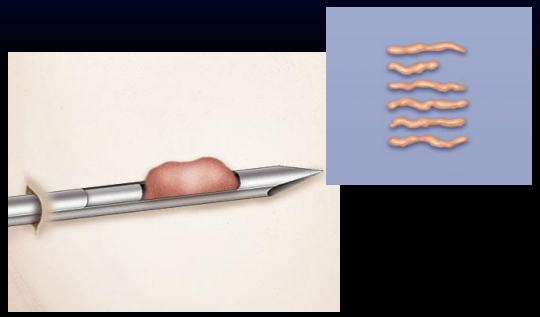

Классификация доброкачественных заболеваний молочной железы Guray & Sahin, 2006

- **ПОРОКИ РАЗВИТИЯ**
- **ВОСПАЛИТЕЛЬНЫЕ ЗАБОЛЕВАНИЯ**
- Маститы
- *Острый мастит*
- *Гранулезоклеточный мастит*
- *Реакция инородного тела*
- *Рецидивирующий субареолярный абсцесс*
- Эктазия млечных протоков
- Жировой некроз
- **ФИБРОЗНО-КИСТОЗНАЯ МАСТОПАТИЯ**
- Кисты
- Аденоз
- Метаплазия
- Эпителиальная гиперплазия
- *Протоковая гиперплазия*
- *Дольковая гиперплазия*
- Радиальный рубец
- Внутрипротоковая папиллома

- **ПРОЛИФЕРАТИВНЫЕ СТРОМАЛЬНЫЕ ЗАБОЛЕВАНИЯ**
- Диабетическая фиброзная мастопатия
- Псевдоангиоматозная стромальная гиперплазия
- **ОПУХОЛИ**
- Фиброаденома
- Липома
- Аденома
- *Аденома соска*
- Гамартома
- Гранулезоклеточная опухоль

Классификация доброкачественных образований молочной железы МКБ 10 (N60–N64)

N60 Доброкачественная дисплазия молочной железы.

N60.0 Солитарная киста молочной железы.

N60.1 Диффузная кистозная мастопатия.

N60.2 Фиброаденоз молочной железы.

N60.3 Фибросклероз молочной железы.

N60.4 Эктазия протоков молочной железы.

N60.8 Другие доброкачественные дисплазии молочной железы.

N60.9 Доброкачественная дисплазия молочной железы неуточнённая.

N61 Воспалительные болезни молочной железы.

N62 Гипертрофия молочной железы.

Классификация доброкачественных опухолей молочной железы МКБ 10 (N60–N64)

N63 Образование в молочной железе неуточнённое.

N64.0 Трещина и свищ соска.

N64.1 Жировой некроз молочной железы.

N64.2 Атрофия молочной железы.

N64.3 Галакторея, не связанная с деторождением.

N64.4 Мастодиния.

N64.5 Другие признаки и симптомы со стороны молочной железы.

N64.8 Другие уточнённые болезни молочной железы.

N64.9 Болезнь молочной железы неуточнённая.

- Дифференциальная диагностика кист не представляет трудностей, т.к. ультразвуковое исследование внесло существенное дополнение в информационную картину. Чувствительность и специфичность метода приближается к 100%.

- Важным достоинством инвазивных лучевых методик, позволяющих аспирировать содержимое кисты, является их терапевтическое воздействие.

Медицинская озонаторная установка УОТА-60-01

Медицинская озонаторная установка УОТА-60-01

Озон - аллотропная форма кислорода, являющаяся более сильным окислителем, чем кислород (газ с резким запахом)

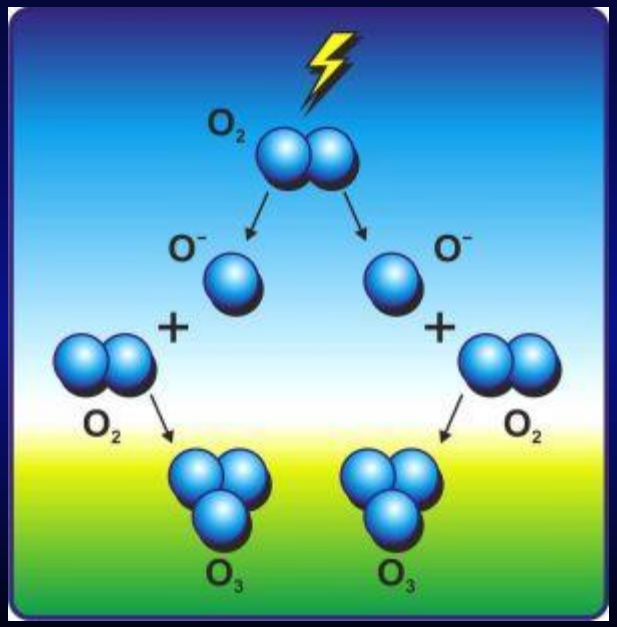

Рубец в зоне опорожненной кисты, при контрольном УЗ-исследовании через 10 дней

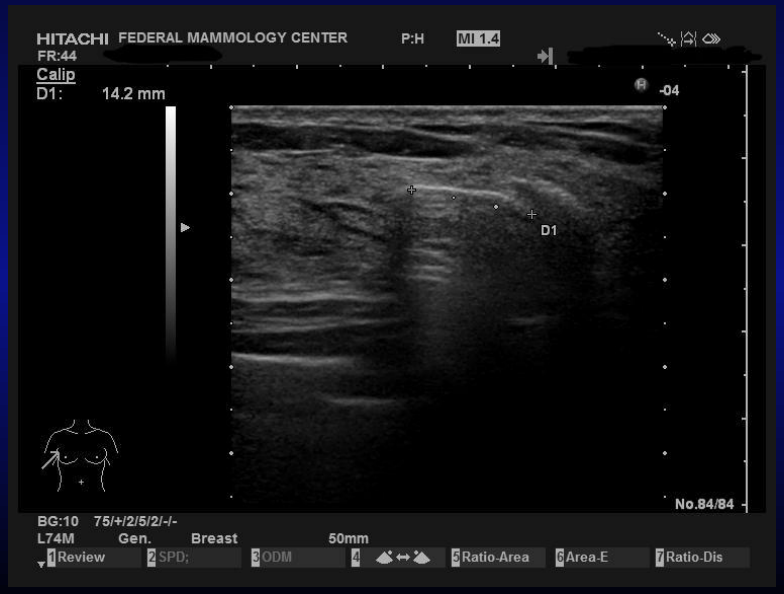

Киста с густым гнойным содержимым, динамическое наблюдение через 7 дней И 20 дней

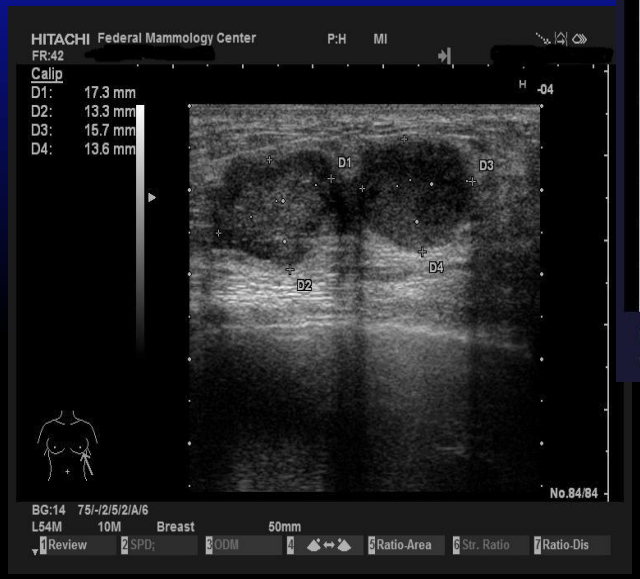

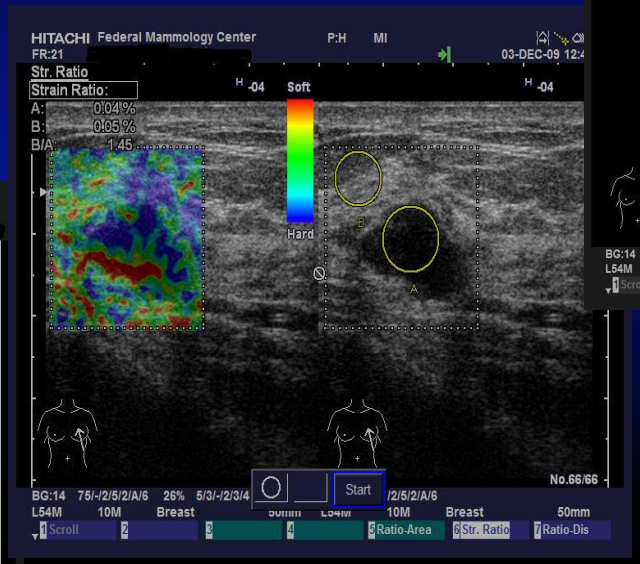

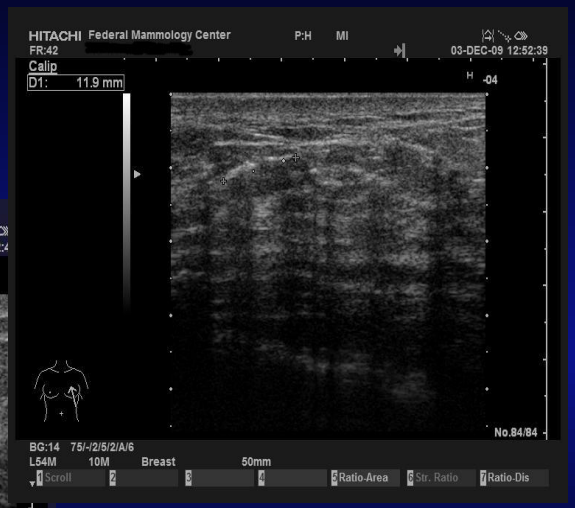

Склерозирование кисты с введением озоно-кислородной смеси, динамическое наблюдение через 1год

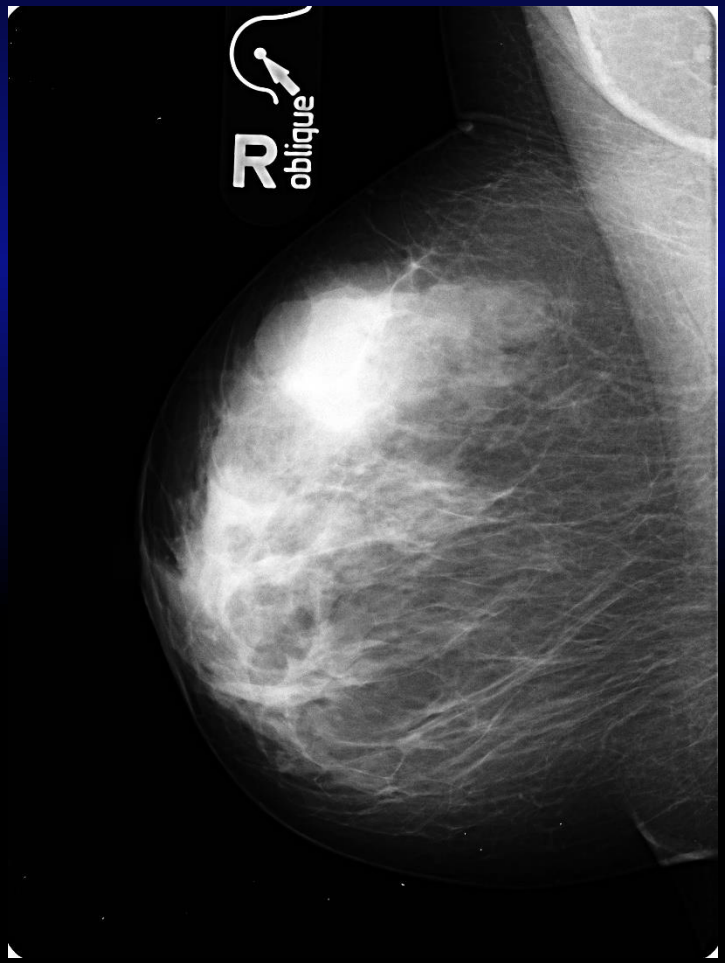

Показания к применению:

- кистозное образование с однородным анэхогенным отражением сигнала
- киста с перифокальным воспалением
- киста с нагноением
- рецидивирующие кисты
- многокамерные кисты
- серомы в зоне послеоперационного рубца

Противопоказания проведения озонотерапии:

- кисты с внутрикистозными разрастаниями
- ранний период после различных, в т.ч. внутренних кровотечений
- геморрагический инсульт
- гипертиреоз
- склонность к судорогам
- тромбоцитопения
- снижение свертываемости крови
- аллергия на озон

Вывод:

- консервативное лечение кист молочной железы с использованием ТАП под контролем УЗ навигации и одномоментным введением в кистозную полость озоно-кислородной смеси в высоких концентрациях от 40 до 80 мкг/мл — это высокоэффективная методика, позволяющая избежать, в ряде случаев, применение антибиотиков, а также хирургического вмешательства

Доброкачественные опухоли молочной железы (D24)

Фиброаденома - доброкачественная опухоль, состоящая из пролиферирующих эпителиальных элементов и соединительной ткани.

Наиболее частая патология молочных желез женщин моложе 35 лет.

В 20% случаев фиброаденомы множественные, в 10% - двухсторонние.

Гистологическая классификация доброкачественных опухолей молочной железы (ВОЗ 2012г.)

I. Эпителиальные опухоли:

- интрадуктальная папиллома
- аденома соска (тубулярная, лактирующая)

II. Смешанные соединительнотканные и эпителиальные опухоли:

фиброаденома:

периканаликулярная фиброаденома

интраканаликулярная фиброаденома

смешанного строения (интра-пери)

листовидная опухоль (кистозная карцинома филлоидная)

Показания к ВАБ удалению фиброаденом

- размер образования до 20мм.
- множественные в т.ч. непальпируемые фиброаденомы
- умеренная васкуляризация образования
- приемлемое топическое расположение

Противопоказания к ВАБ удалению фиброаденом

- размер образования более 20мм.
- гиперваскуляризация образования
- поверхностное расположение ф/аденомы
- подозрение на листовидную опухоль
- нарушения со стороны свертывающей системы крови
- аллергоанамнез

Аспирационная вакуумная биопсия



Encor Enspire Overview

Высокая диагностическая точность благодаря <u>большему</u> размеру образцов

Доступные размеры игл 12G, 10G и 7G

Вес образцов до 200 мг позволяет проводить более точную диагностику заболеваний молочной железы

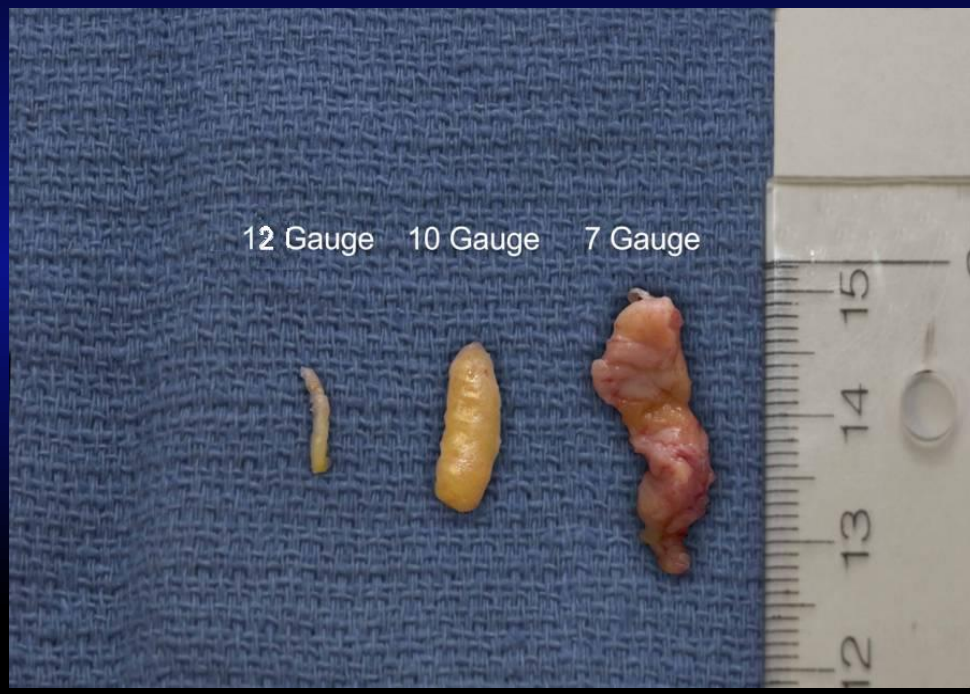

Преимущества проведения VABB удаления фиброаденом:

минимальное инвазивное вмешательство

в асептических условиях – малая операционная,

местная анестезия

возможно удаление множественных,

в т.ч. двусторонних образований одномоментно

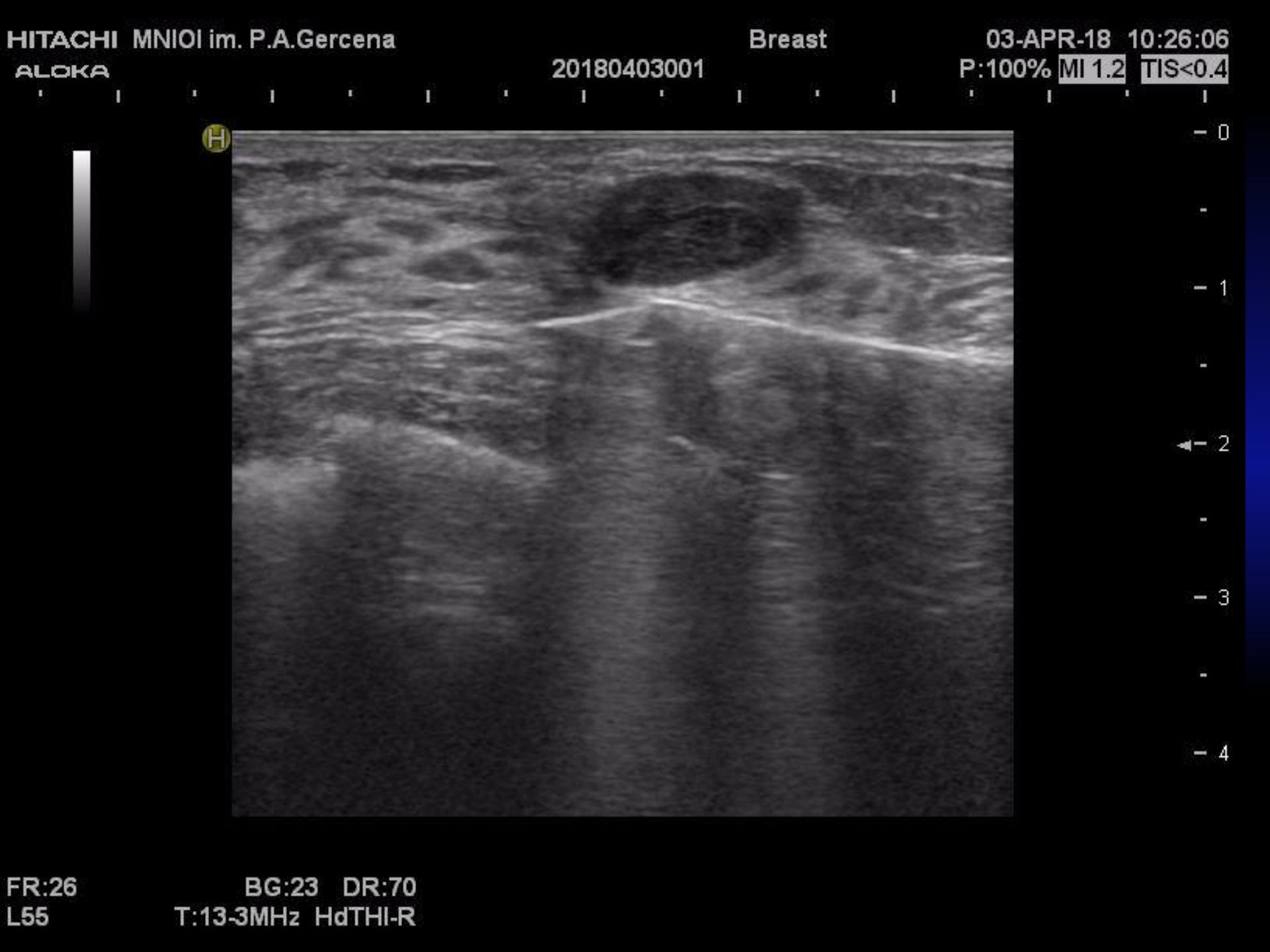
HITACHI MNIOI im. P.A.Gercena
ALOKA
Breast
20180403001
03-APR-18 10:26:06
P:100% MI 1.2 TIS<0.4
0
1
2
3
4
FR:26
BG:23 DR:70
L55
T:13-3MHz HdTHI-R

0 1 2 3 4 5 6 7 8 9 10

«Малигнизация» фиброаденомы

Этапы инвазии рака молочной железы

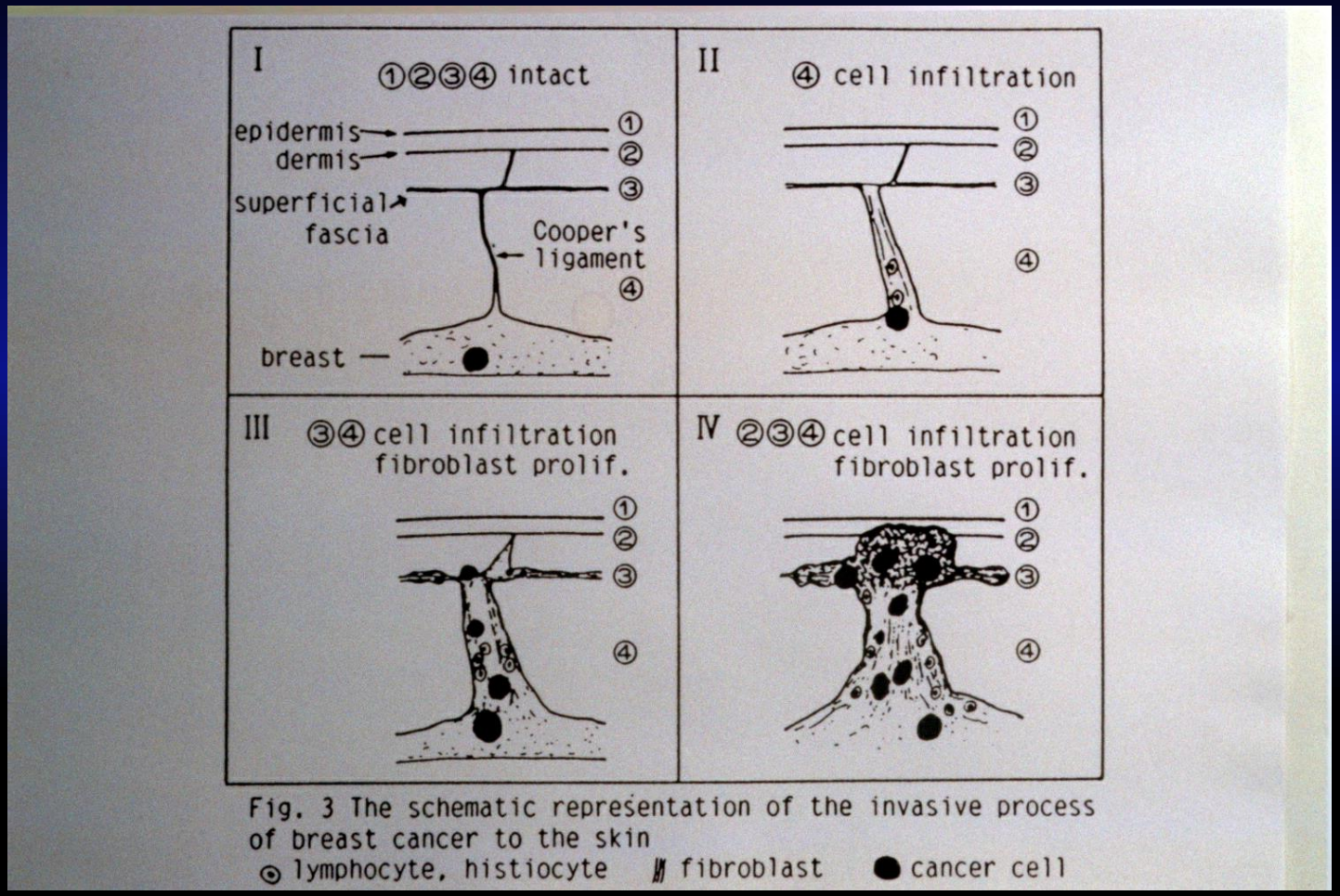

Fig. 3 The schematic representation of the invasive process of breast cancer to the skin

Satishi Nakama, Nissei Hospital, Osaka

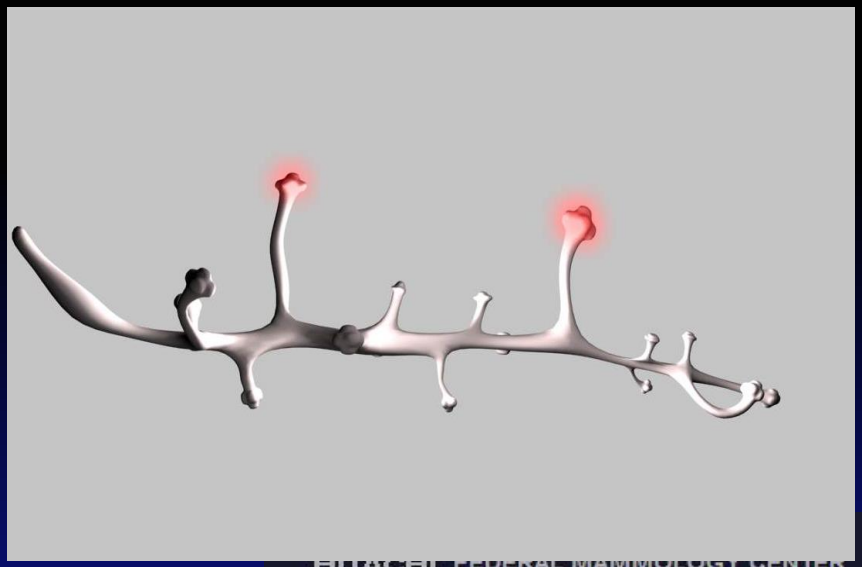



HITACHI FEDERAL MAMMOLOGY CENTER
P:H
FR:5
-04
No.63/63
BG:16 75/+/2/5/2/-/- CG:45 2/M/2/4/3 250/5.0M/M
L53L Gen. Breast 65mm
1 Review
2 SPD;
3
4 Flow Invert
5 Ratio-Area
6 Area-E
7 Ratio-Dis

HITACHI
FEDERAL MAMMOLOGY CENTER
P:H
MI
FR:23
12-APR-10 13:43:13
-04
No.63/63
BG:23 75/+/2/5/2/-/-
L53L
Gen.
Breast
65mm
1 Review
2 SPD;
3 ODM
4
5 Ratio-Area
6 Area-E
7 Ratio-Dis

HITACHI FEDERAL MAMMOLOGY CENTER P:H TIS
FR:5
BG:15 75/+/2/5/2/-/- CG:45 2/M/2/4/3 250/5.0
L53L Gen. Breast 65m
1 Review 2 SPD; 3

HITACHI FEDERAL MAMMOLOGY CENTER P:H MI
FR:23
04
No.63/63
5 Ratio-Area 6 Area-E 7 Ratio-Dis

HITACHI FEDERAL MAMMOLOGY CENTER P:H MI
FR:12
003
No.26/26
BG:17 75/+/2/5/2/-/-
L53L Coded-G Breast 65mm
1 Review 2 SPD; 3 ODM 4 5 Ratio-Area 6 Area-E 7 Ratio-Dis

Cr на фоне эндопротезирования

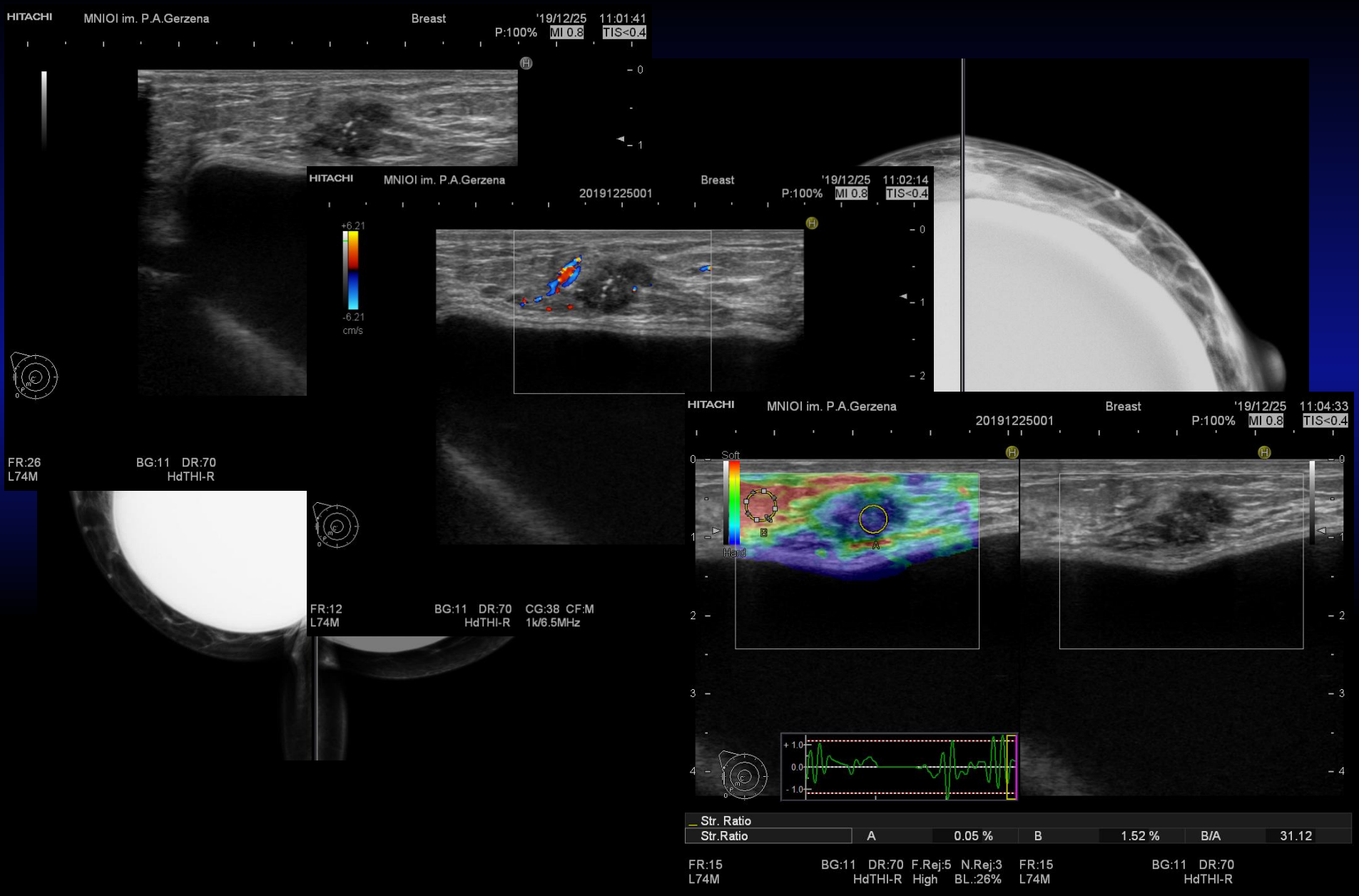

HITACHI Federal Mammology Center P:H MI
FR:42 KREMENCHYTSKAYA 15576/12 23-NOV-12 11:15:43
000/120s

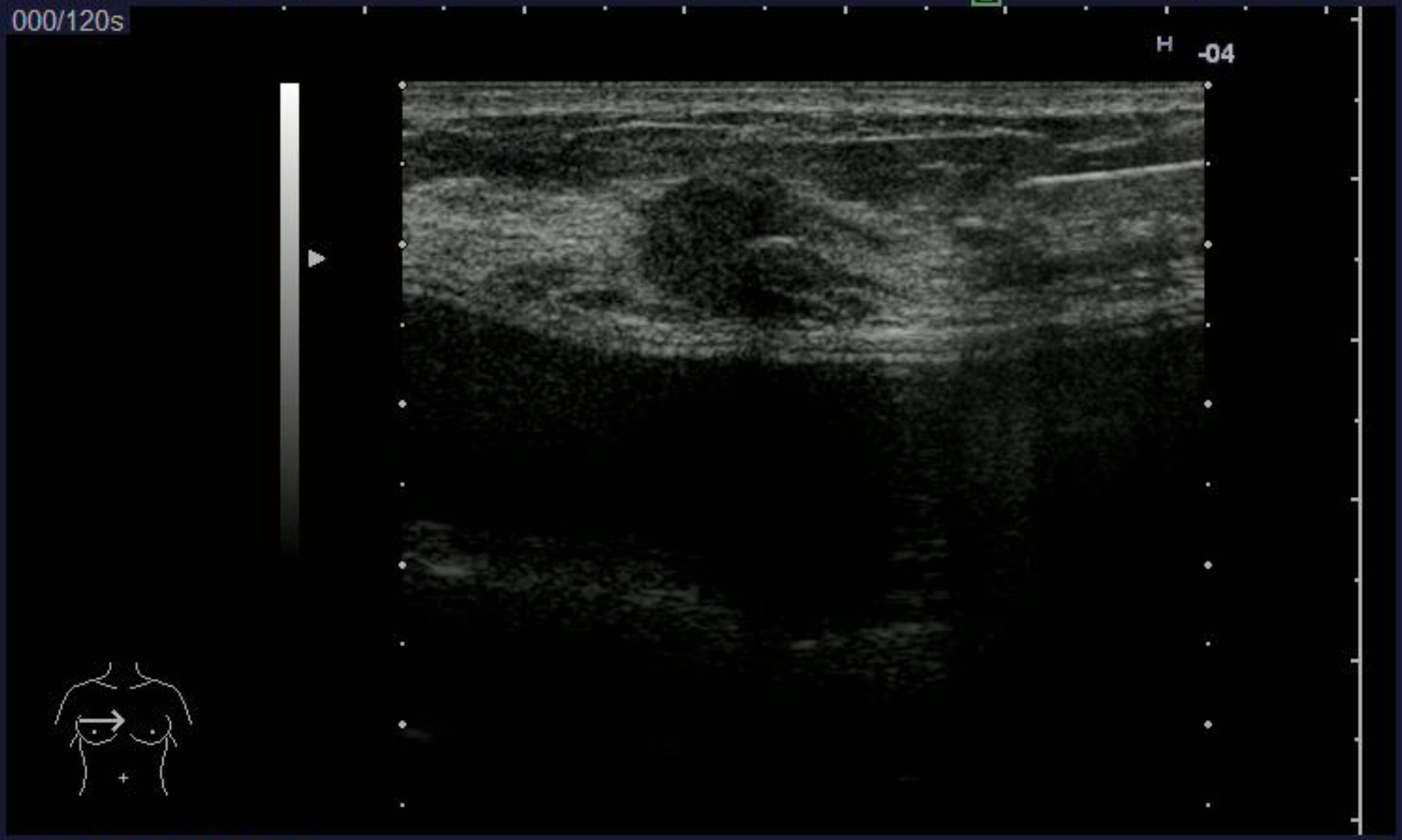

BG:10 75/-/2/5/2/A/6
L54M 10M Breast 50mm
1 HI Com 2 Biplane 3 HI Sup.B 4 HI Sup.Rst 5 Angle;6 6 Density;1 7 HdTHI

Центр Sembo на фоне имплантов

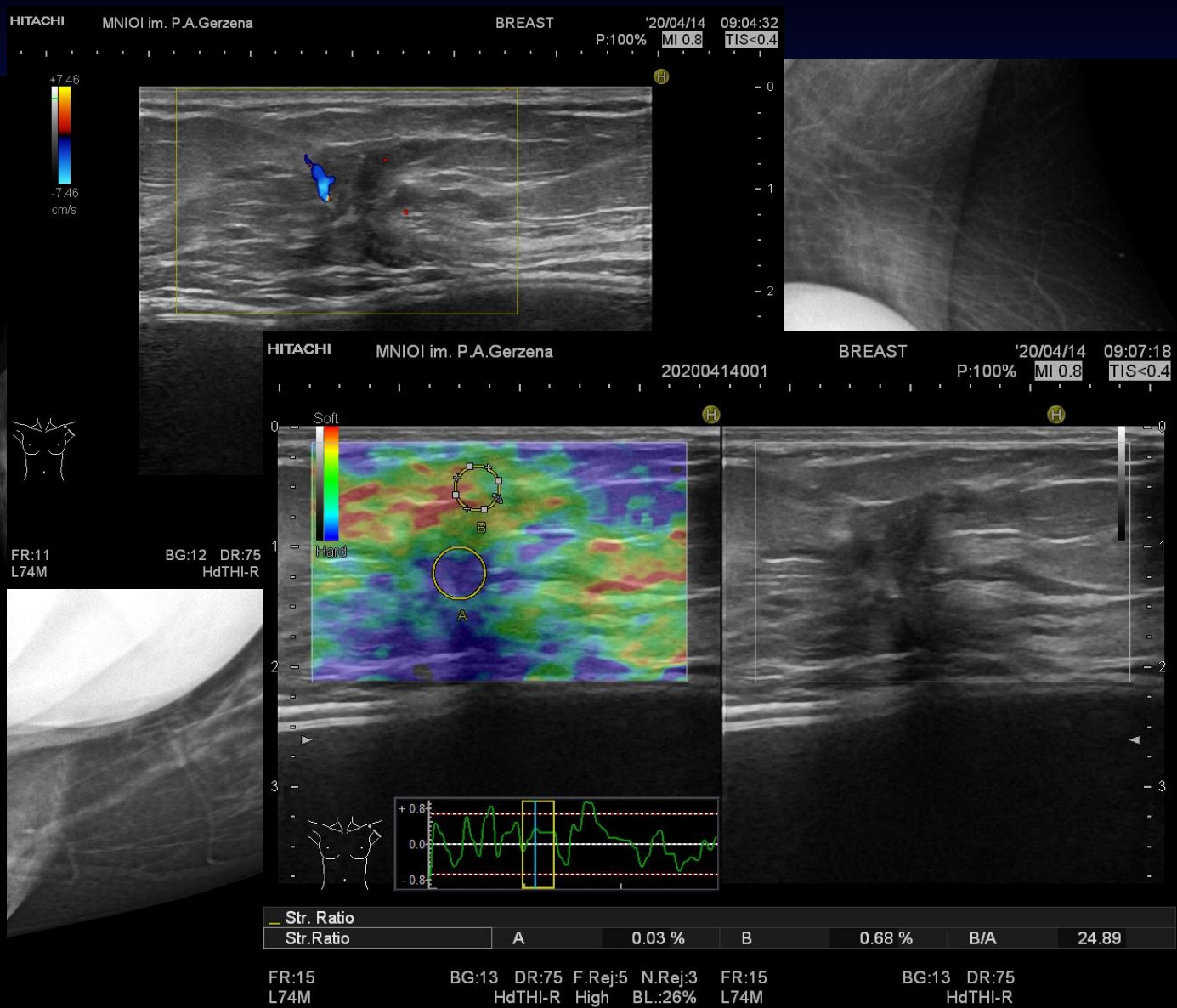

МНИОИ им. П.А. Герцена - филиал Ф
"НМИЦ радиологии" Минздрава Ро

Отделение онкопатологии

МНИОИ им. П.А. Герцена - филиал ФГБУ
"НМИЦ радиологии" Минздрава России

Отделение онкопатологии

Приложение №2
к приказу Министерства здравоохранени
Российской Федерации
от «24» марта 2016 г. № 179н

24. Заключение:

Морфологическая картина требует проведения дифференциальной диагностики между радиальным рубцом и инвазивным раком левой молочной железы.

25. Код по МКБ: **D48.6**

23. Микроскопическое описание:

В контрольном срезе, окрашенном гематоксилином и эозином, столбики ткани молочной железы с наличием преимущественно радиально расположенных тубулярных структур со слабо полиморфными ядрами, без достоверных признаков десмопластической реакции в окружающей строме, с очагами гиалиноза.

Результаты исследования:

В во всех тубулярных структурах выявлена экспрессия CK5 и Calponin по периферии в слое базальных/миоэпителиальных клеток, что соответствует радиальному рубцу.

24. Заключение:

Радиальный рубец левой молочной железы.

25. Код по МКБ: **D24**

21. Назначенные окраски (реакции, определения):
гематоксилин-эозин
22. Макроскопическое описание:
1) 3 столбика ткани длиной от 1,3 см до 1,5 см (1.1-1.3).
23. Микроскопическое описание:
1.1-1.3: Столбики ткани молочной железы с наличием п
тубулярных структур со слабо полиморфными ядрами,
десмопластической реакции в окружающей строме, с оч
24. Заключение:
Морфологическая картина требует проведения дифферс
рубцом и инвазивным раком левой молочной железы.
25. Код по МКБ: D48.6
26. Комментарии к заключению и рекомендации:
С целью уточнения диагноза запланировано иммуногис
Прокопенко С. П.
27. Прижизненное патолого-анатомическое исследование в
Врач-патологоанатом (Сенцова Е.Ю.)
28. Дата проведения прижизненного патологоанатомическо

на срезах с парафинового блока №2072-474-1.1-1.3
на иммуностейнере Leica Bond-Max с использованием системы детекции Bond Polymer Refine Detection и антител к CK5 и Calponin.
23. Микроскопическое описание:
В контрольном срезе, окрашенном гематоксилином и эозином, столбики ткани молочной железы с наличием преимущественно радиально расположенных тубулярных структур со слабо полиморфными ядрами, без достоверных признаков десмопластической реакции в окружающей строме, с очагами гиалиноза.
Результаты исследования:
В во всех тубулярных структурах выявлена экспрессия CK5 и Calponin по периферии в слое базальных/миоэпителиальных клеток, что соответствует радиальному рубцу.
24. Заключение:
Радиальный рубец левой молочной железы.
25. Код по МКБ: D24
26. Комментарии к заключению и рекомендации: Прокопенко СП
27. Прижизненное патологоанатомическое исследование выполнили:
Врач-патологоанатом (Сенцова Е.Ю.)
28. Дата проведения прижизненного патологоанатомического исследования: 17.04.2020

Верификация РМЖ до начала лечения 2009 – 2019 гг.

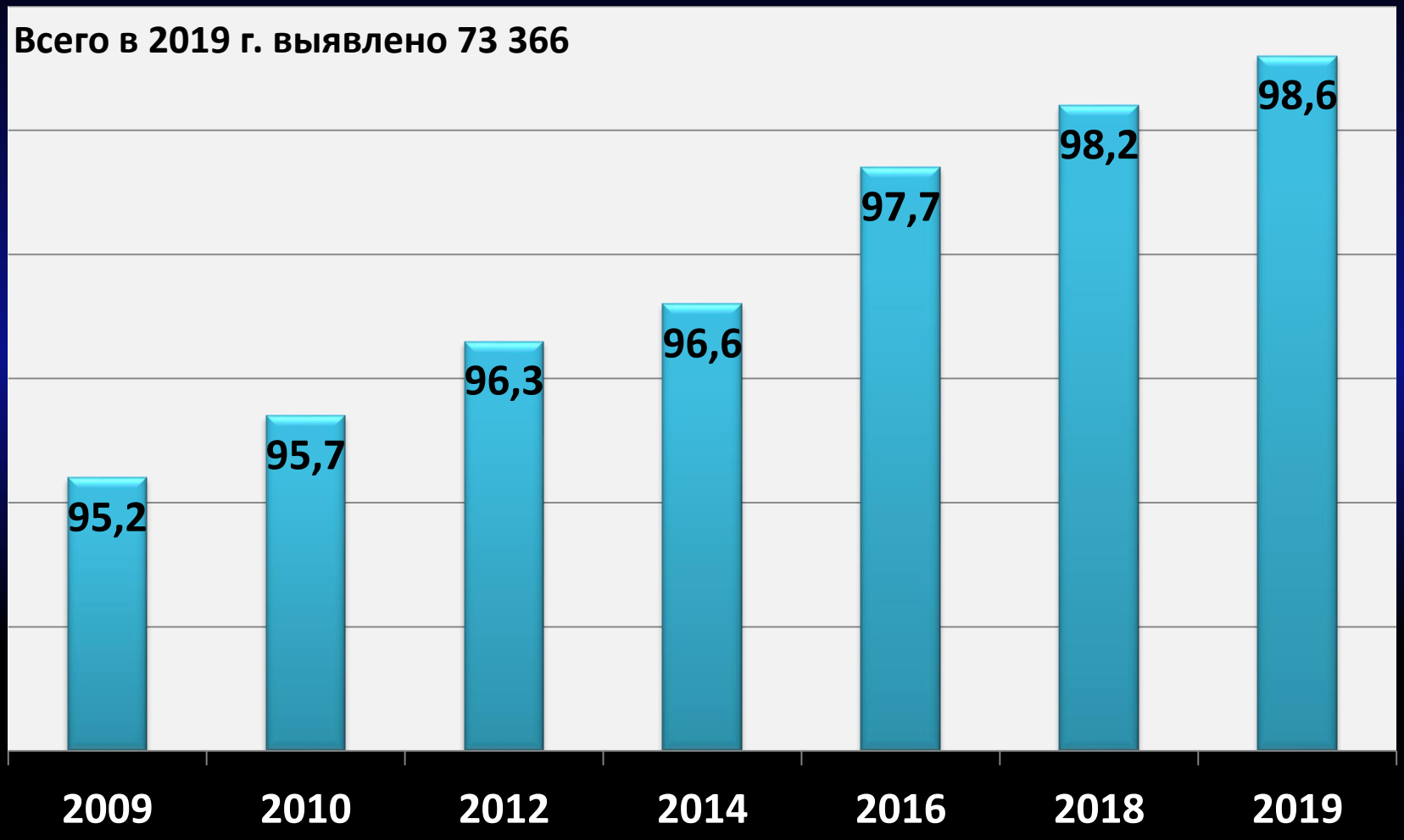

«Состояние онкологической помощи населению России в 2019

под редакцией А.Д.Каприна, В.В.Старинского, А.О.Шахзадовой. Москва 2020г.

Виды интервенционных вмешательств

- **Core-биопсия под контролем УЗКТ 75,93%**
- **Core-биопсия под контролем Rh стереотаксического наведения 19,56%**
- **VAB-биопсия (Rh, УЗКТ) 4,49%**

Заключение

диагностические и интервенционные методики должны выполняться руками **одного** специально подготовленного врача, владеющего всеми методами лучевой диагностики и интервенционной радиологии

Благодарю за внимание!

Президент Российской Ассоциации Маммологов прос
Рожкова Н.И.

www.rusmammo.ru

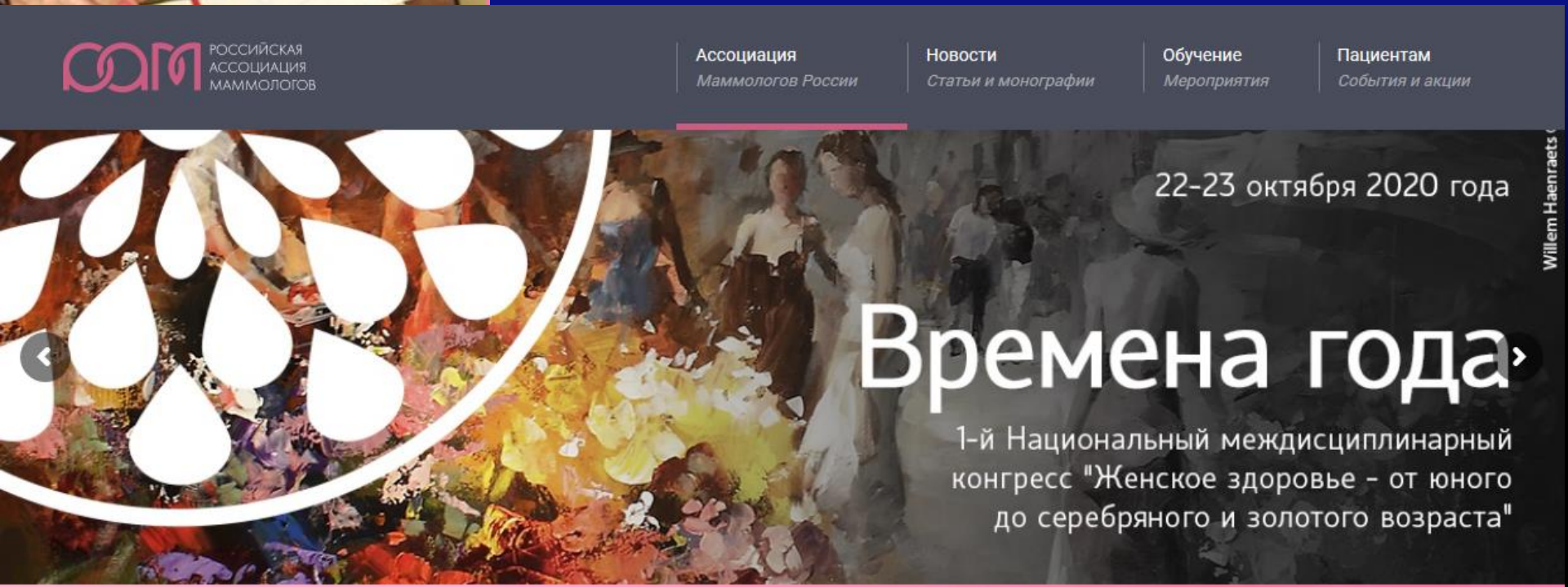

Виды интервенционных вмешательств

- **Core-биопсия под контролем УЗКТ 75,93%**
- **Core-биопсия под контролем Rh стереотаксического наведения 19,56%**
- **VAB-биопсия (Rh, УЗКТ) 4,49%**