Хронический гастрит и канцеропревенция

Кизова Е. А., главный гастроэнтеролог г. Н. Новгород,
ГБУЗ НО «Городская клиническая больница №13»

02.12.2020.

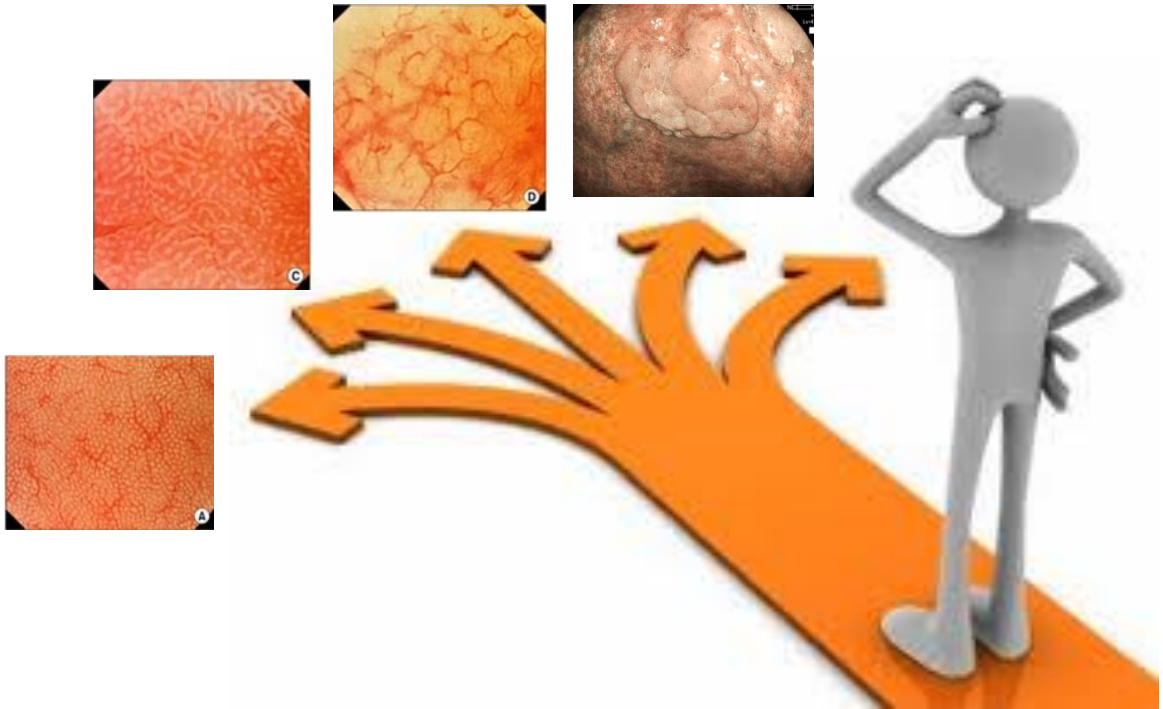

Хронический гастрит – морфологический диагноз!

- ✓ группа хронических заболеваний, которые МОРФОЛОГИЧЕСКИ характеризуются воспалительными и дистрофическими процессами в слизистой оболочке желудка …
- ✓ в 85-90% случаев хронический гастрит связан с инфекцией *H. pylori*

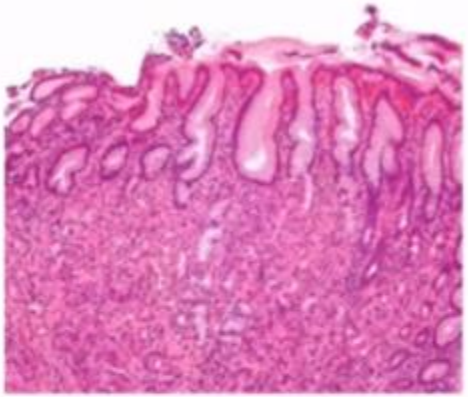

Хронический гастрит,
окраска гематоксилин-эозином,
ув. Х 40

Ивашкин В.Т. и др. «Рациональная фармакотерапия заболеваний органов пищеварения»

Каскад Correa в развитии рака желудка

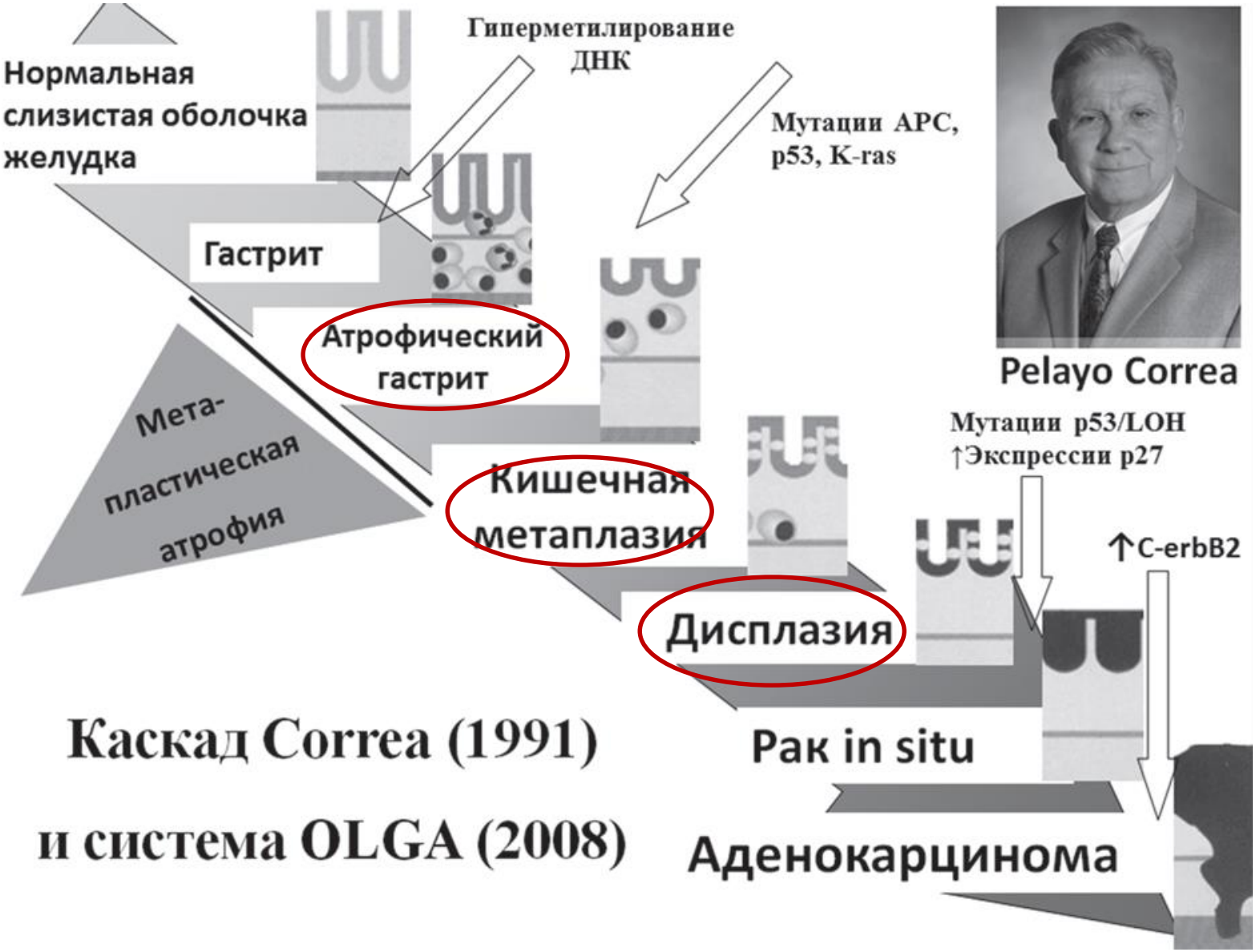

Какова вероятность прогрессирования атрофии и кишечной метаплазии?

Риск развития рака желудка у пациентов с атрофией и кишечной метаплазией		
	5-летняя заболеваемость (%)	Ежегодная заболеваемость (%)
Все степени тяжести атрофии	**1,9**	**0,1-0,5**
Легкая атрофия	**0,7**	
Тяжелая атрофия	**10**	
Все типы кишечной метаплазии		**0,15-0,4**
Антральный отдел	**5,3**	
Антральный отдел и тело желудка	**9,8**	
	Заболеваемость в интервале 4-48 месяцев	
Низкая степень дисплазии	**0-23**	**0,6**
Высокая степень дисплазии	**60-85**	**6**

Что значат эти цифры?

Наибольший риск развития рака желудка наблюдается у пациентов с тяжелой степенью атрофии и кишечной метаплазией в антральном отделе и теле желудка, а также у пациентов с дисплазией

В течение **5** лет у каждого **10** пациента с тяжелой атрофией и кишечной метаплазией антрального отдела и тела желудка разовьется рак желудка

В течение 4-48 месяцев рак желудка может развиться у 80% пациентов с тяжелой степенью кишечной метаплазии

Эпидемиология рака желудка в мире

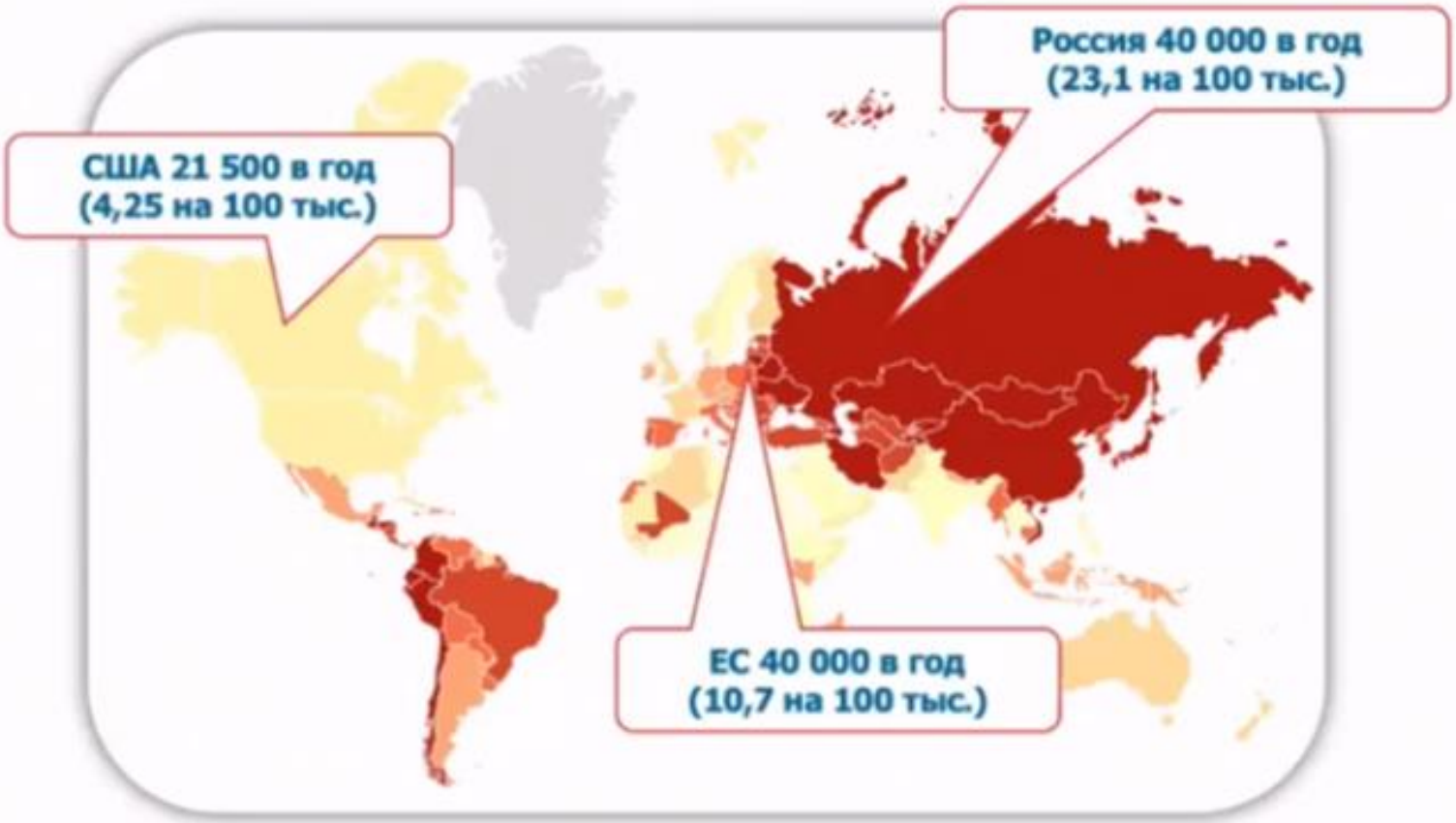

*http://globocan.iarc.fr; http://eco.iarc.fr

Показатели летальности от рака желудка в мире

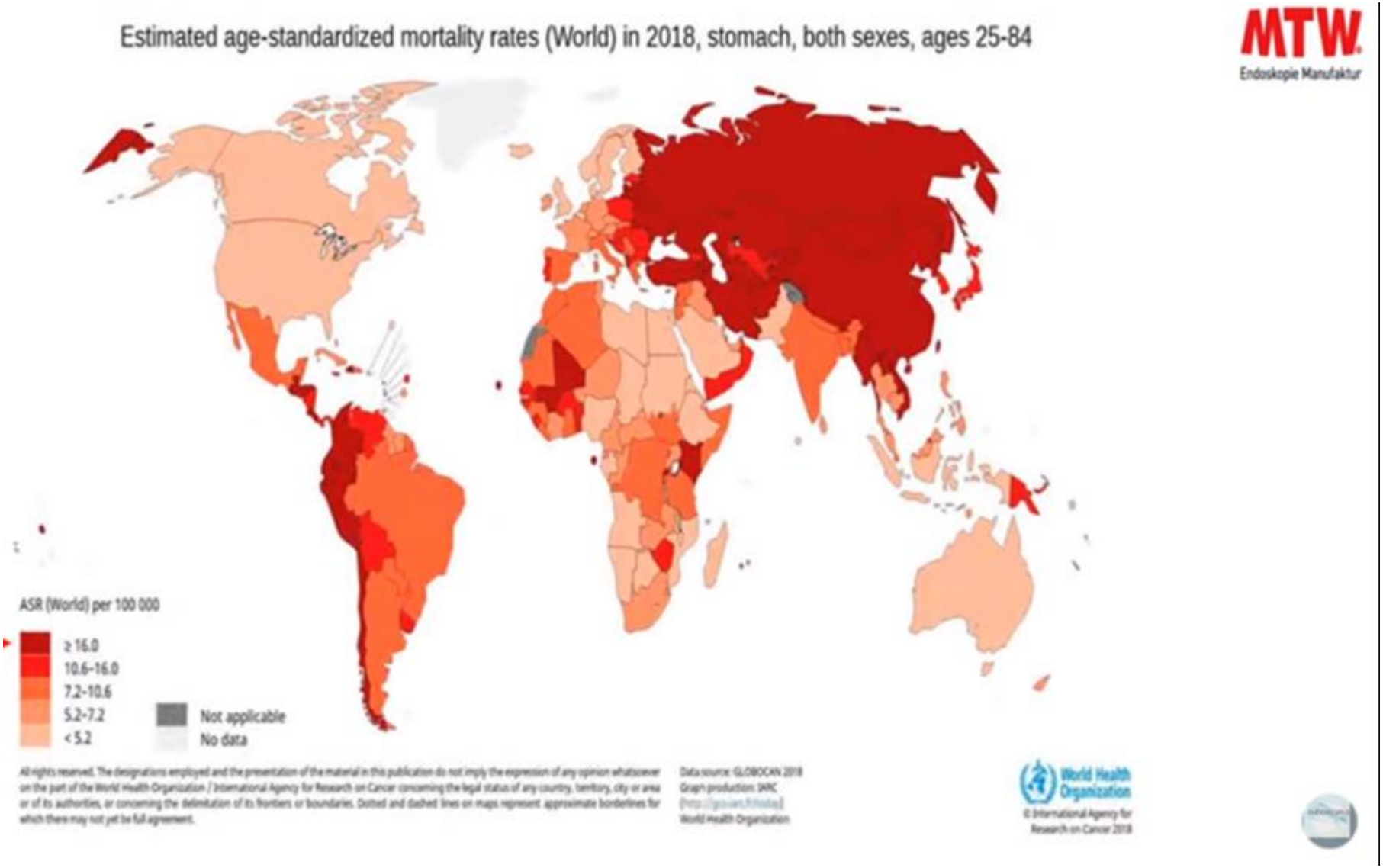

Динамика смертности от рака желудка

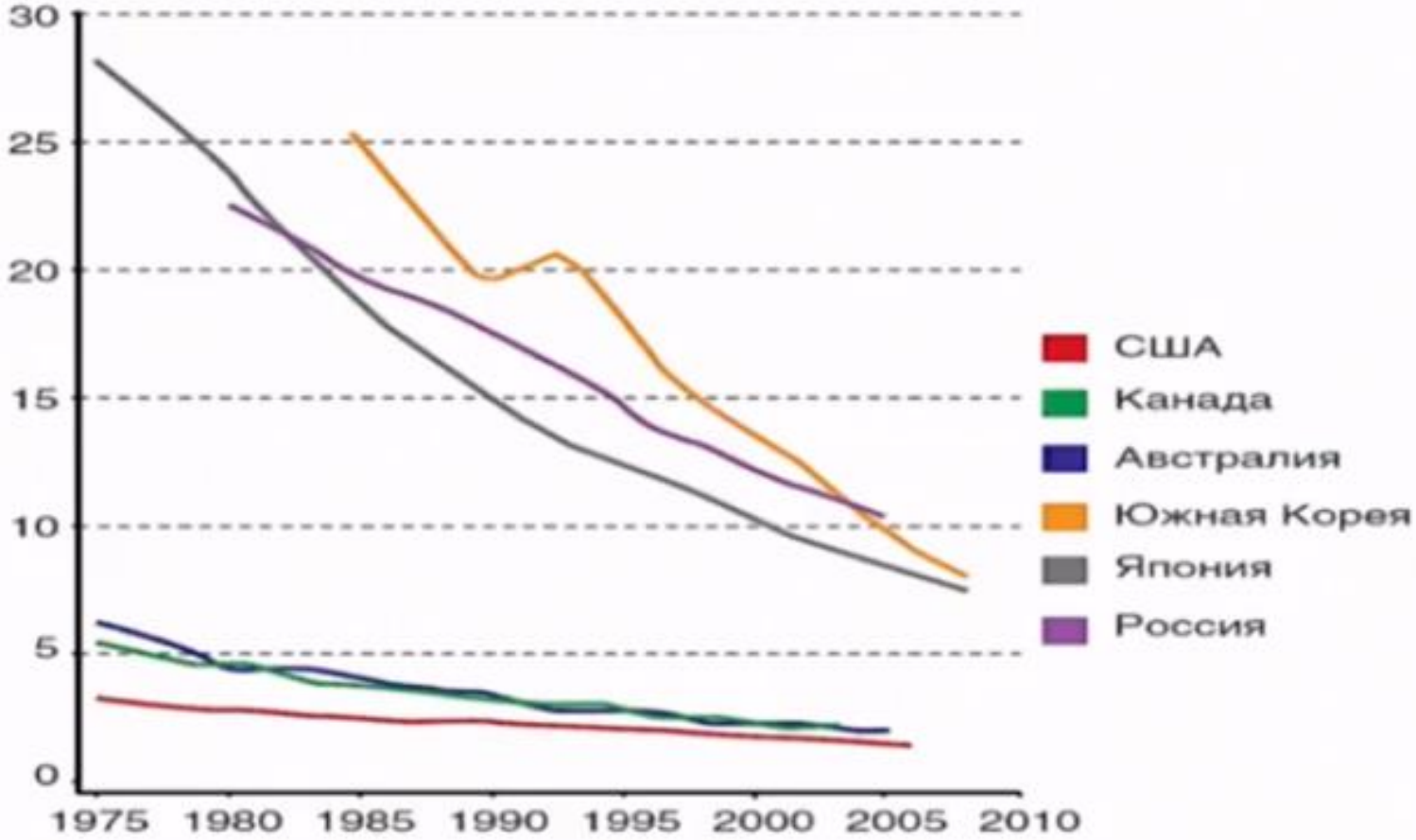

*Ang T.L., Fock K.M., 2014

Факторы риска рака желудка

Внешние воздействия

- H. pylori
  - cagA-PAI
  - VacA s1m1
- Вирус Эпштейн-Барра
- Другая микробиота
  - Th17
  - TNF, STAT3

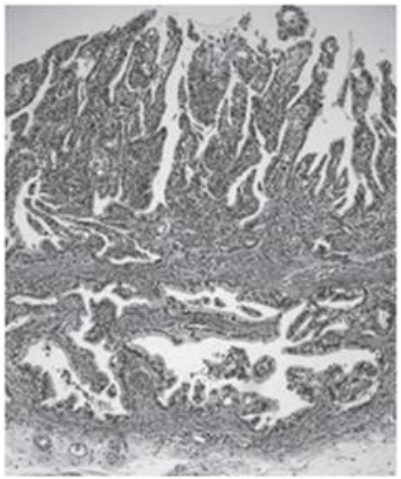

Организм хозяина

- Возраст
- Эпигенетика
- Мутации ДНК
- Протеомика
- Диета
  - нитрозамины
  - хлористый натрий
- Алкоголь
- Курение

Инфекция Helicobacter pylory и рак желудка

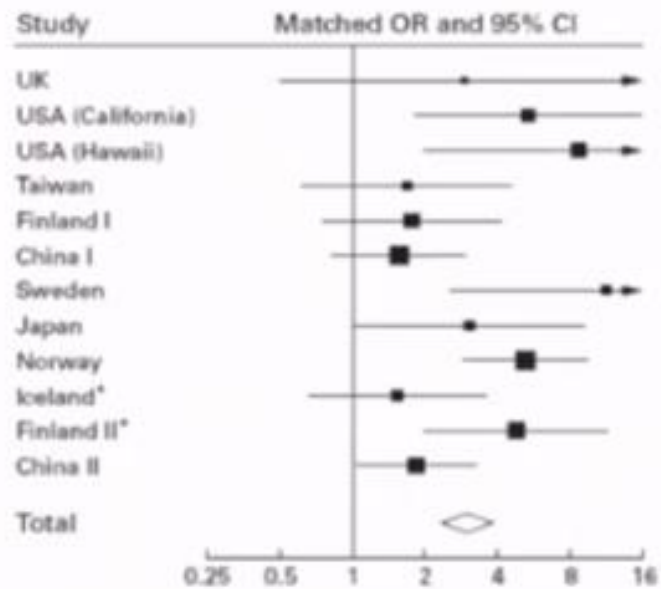

International Agency for Research on Cancer

World Health Organization

*http://monographs.iarc.fr

- ✓ При наличии инфекции H. pylori, риск РЖ увеличивается в 6 раз[1]
- ✓ При наличии CagA положительных штаммов H. pylori, риск РЖ увеличивается в 28 раз[2]
- ✓ От 60 до 80% некардиального рака желудка возникают на фоне хронического хеликобактерного гастрита[3]
- ✓ Инфекция H. pylori является канцерогеном 1 группы для человека

1. Helicobacter and Cancer Collaborative Group. Gut 2001;49:347–353.
2. Brenner H. el al. Am J Epidemiol 2004;159:252–258.
3. Kusters J.G., et al. Clin Microbiol Rev 2006;19(3):449-490.

Повышенная проницаемость слизистой оболочки ЖКТ – главный фактор патогенеза хронического гастрита, и она же запускает механизмы онкогенеза при этом заболевании [1-5]

Воздействие факторов агрессии (например *H.pylori*)

↓

Рост проницаемости слизистой оболочки

↓

Проникновение бактерий и токсинов, развитие воспаления низкой или высокой интенсивности, ВСЕГДА провоцирует:

↓

Висцеральную гиперчувствительность

Дискомфорт, боль

↓

Нарушение передачи нервных импульсов

Нарушения моторики

Тяжесть, перепол-нение

Отрыжка

↓

Повреждение ДНК клеток слизистой начинается при воспалении любой степени активности

КАНЦЕРОГЕНЕЗ

1. A. Gudkov et al. Cold Spring Harb Perspect Med. 2016 Nov; 6(11): a026161.
2. М.А. Шевелева, Л.А. Слепых Роль хронического гастрита в возникновении рака желудка, 2012
3. А.В. Москалёв, А.С. Рудой, В.Я. Апчел, А.Ф. Никитин: Иммунопатогенез хронического гастрита и его роль в канцерогенезе. Вестник Российской военно-медицинской академии, 2016г.
4. Correa, P. The biological model of gastric carcinogenesis. JARC Sci. Publ. 2004; 157:.301— 310
5. Hanheel H, et al. Gut 2014;63:262–271

Клинические рекомендации Российской гастроэнтерологической ассоциации по диагностике и лечению инфекции *Helicobacter pylori* у взрослых

Kyoto global consensus report on *Helicobacter pylori* gastritis

Management of *Helicobacter pylori* infection—the Maastricht V/Florence Consensus Report

«Наиболее эффективной мерой профилактики рака желудка является эрадикационная терапия инфекции *H. pylori* при хроническом гастрите, в том числе у «бессимптомных» лиц»

Ивашкин В.Т., Маев И.В., Лапина Т.Л., Шептулин А.А., Трухманов А.С., Баранская Е.К., Абдулхаков Р.А., Алексеева О.П., Алексеенко С.А., Дехнич Н.Н., Козлов Р.С., Кляритская И.Л., Корочанская Н.В., Курилович С.А., Осипенко М.Ф., Симаненков В.И., Ткачев А.В., Хлынов И.Б., Цуканов В.В. Клинические рекомендации Российской гастроэнтерологической ассоциации по диагностике и лечению инфекции Helicobacter pylori у взрослых. Рос журн гастроэнтерол гепатол колопроктол 2018; 28(1):55-70

Количество пациентов, которым была проведена эрадикация HP

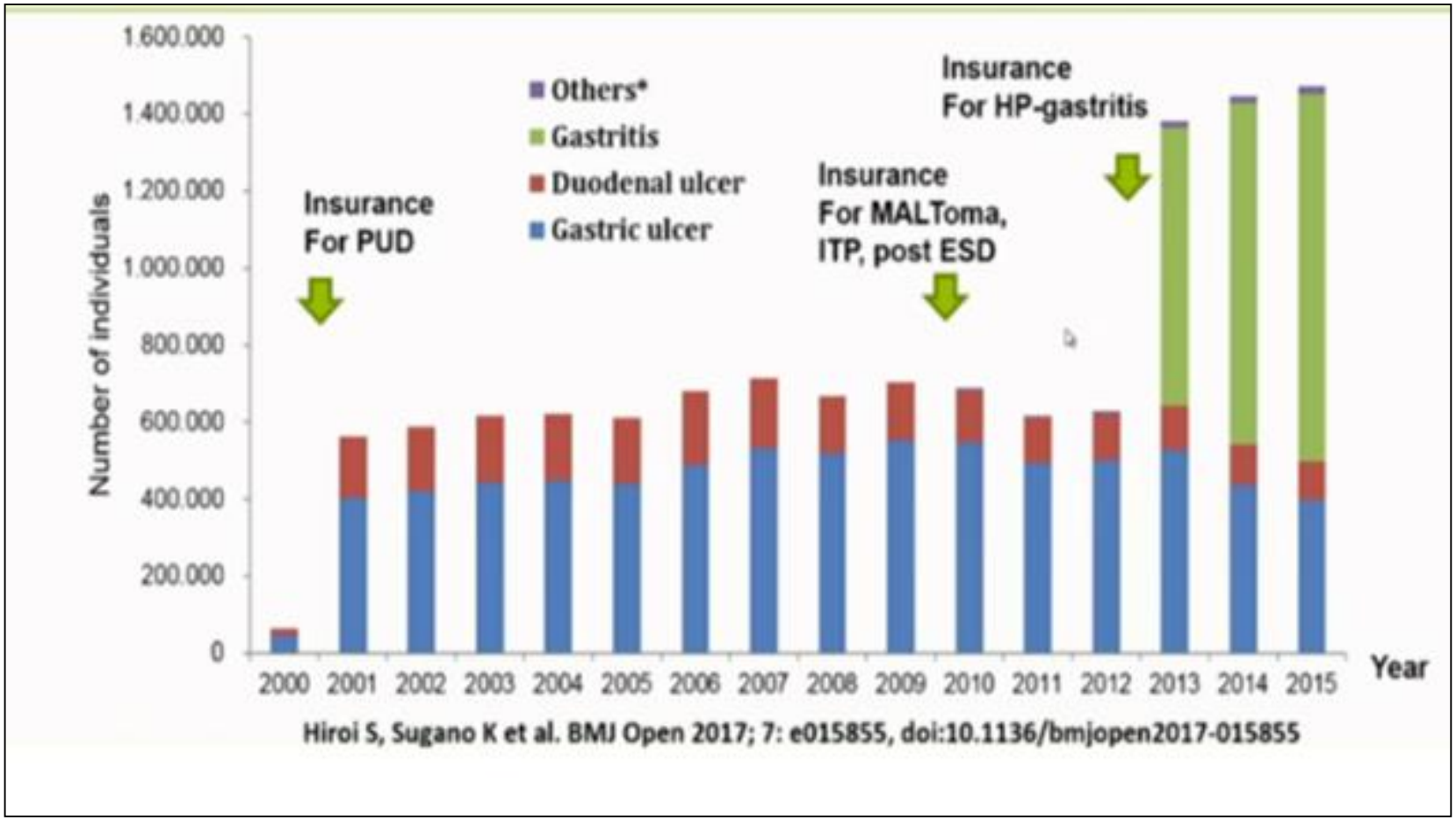

Динамика количества H.pylory (+) в Японии

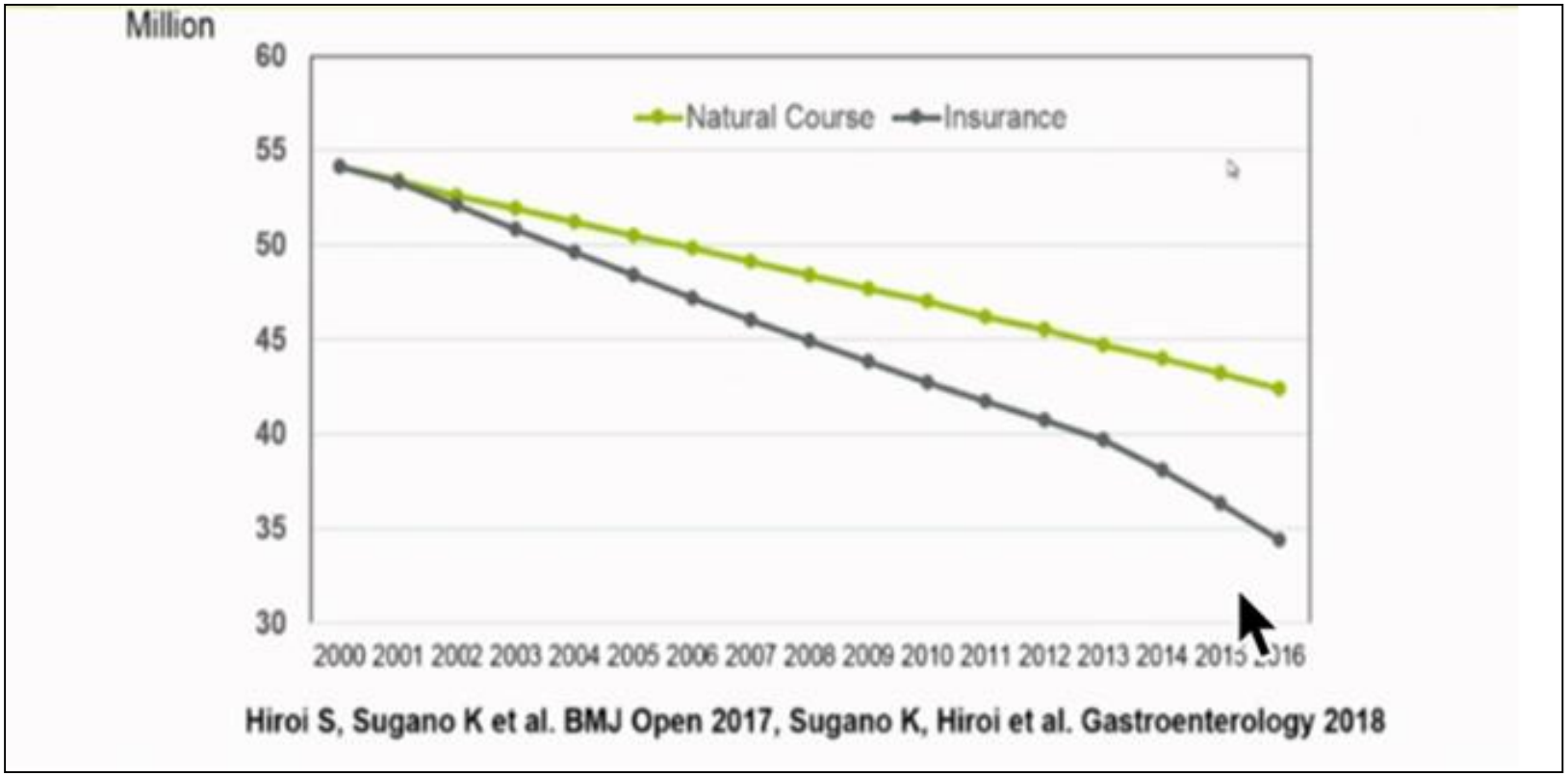

Смертность от рака желудка (Япония)

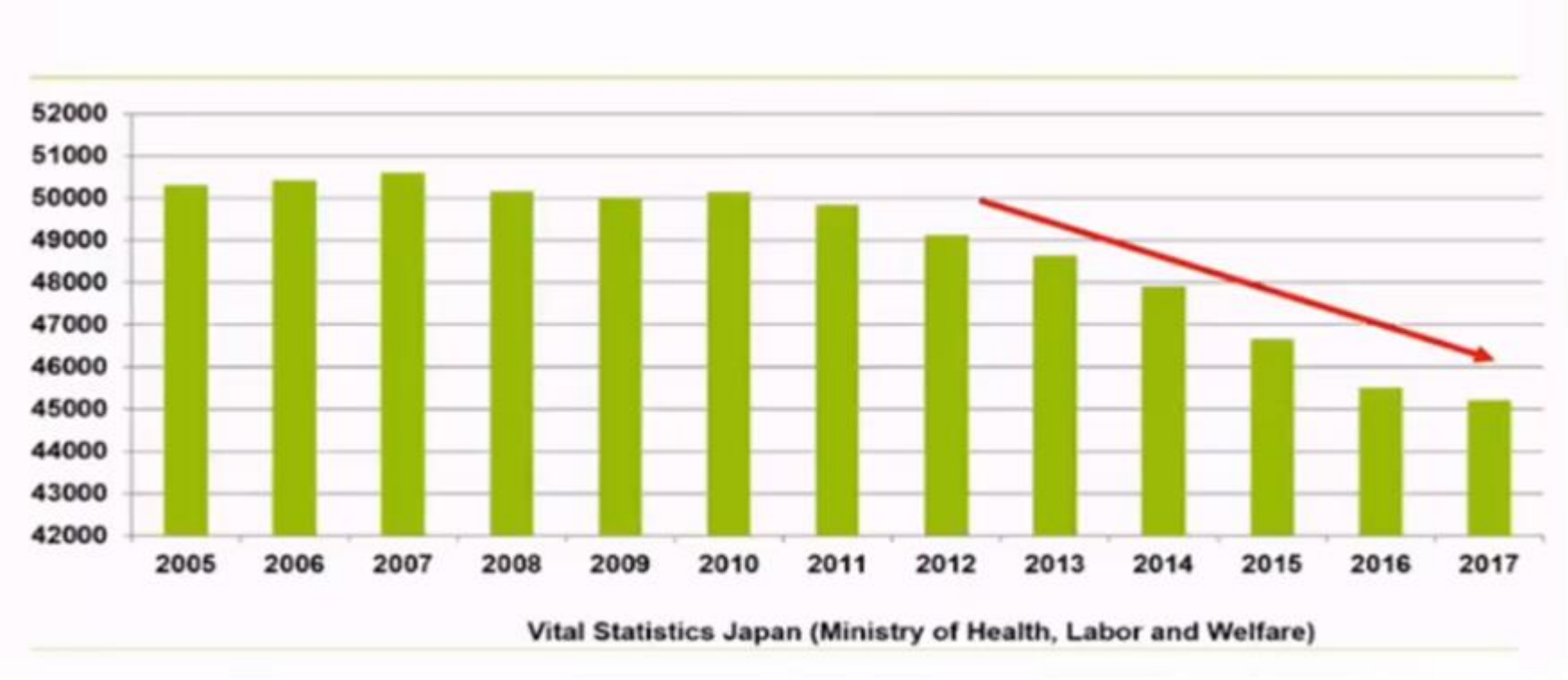

Диагностика атрофического гастрита

MAPS-II (2019)

- Положение 10: У пациентов с тяжелой атрофией могут успешно применяться гистологические системы оценки тяжести атрофии и кишечной метаплазии: OLGA и OLGIM

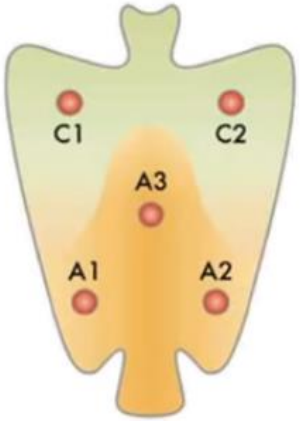

Atrophy Score		Corpus			
		No Atrophy (score 0)	Mild Atrophy (score 1)	Moderate Atrophy (score 2)	Severe Atrophy (score 3)
Antrum	No Atrophy (score 0) (including *incisura angularis*)	STAGE 0	STAGE I	STAGE II	STAGE II
	Mild Atrophy (score 1) (including *incisura angularis*)	STAGE I	STAGE I	STAGE II	STAGE III
	Moderate Atrophy (score 2) (including *incisura angularis*)	STAGE II	STAGE II	STAGE III	STAGE IV
	Severe Atrophy (score 3) (including *incisura angularis*)	STAGE III	STAGE III	STAGE IV	STAGE IV

Неинвазивная диагностика хронических гастритов

Биомаркер	
Пепсиноген I	Маркер атрофии тела
Pg I / Pg II	Маркер атрофии тела
Пепсиноген II	Маркер воспаления и атрофии
G-17 (базальный и стимулированный)	Маркер антральной атрофии
Антитела *H.Pylori*	Маркер инфекции *Helicobacter pylori*
Антитела к париетальным клеткам	Маркеры аутоиммунного гастрита

Алгоритм действий врача при подозрении на РЖ

Раннее выявление онкологических заболеваний органов пищеварения (методическое руководство Российской гастроэнтерологической ассоциации и Ассоциации онкологов России для врачей первичного звена здравоохранения)

В.Т. Ивашкин[1], И.В. Маев[2], А.Д. Каприн[3], М.Ю. Агапов[4], Д. Н. Андреев[2], А.С. Водолеев[5], М.Ю. Жаркова[1], М.П. Королев[6], Ю.А. Кучерявый[2], Т.Л. Лапина[1], М.В. Маевская[1], А.В. Охлобыстин[1], Ч.С. Павлов[1], А.В. Параскевова[1], С.С. Пирогов[5], Е.А. Полуэктова[1], Д.Е. Румянцева[1], А.С. Трухманов[1], П.В. Царьков[1], А.А. Шептулин[1,7], О.С. Шифрин[1]

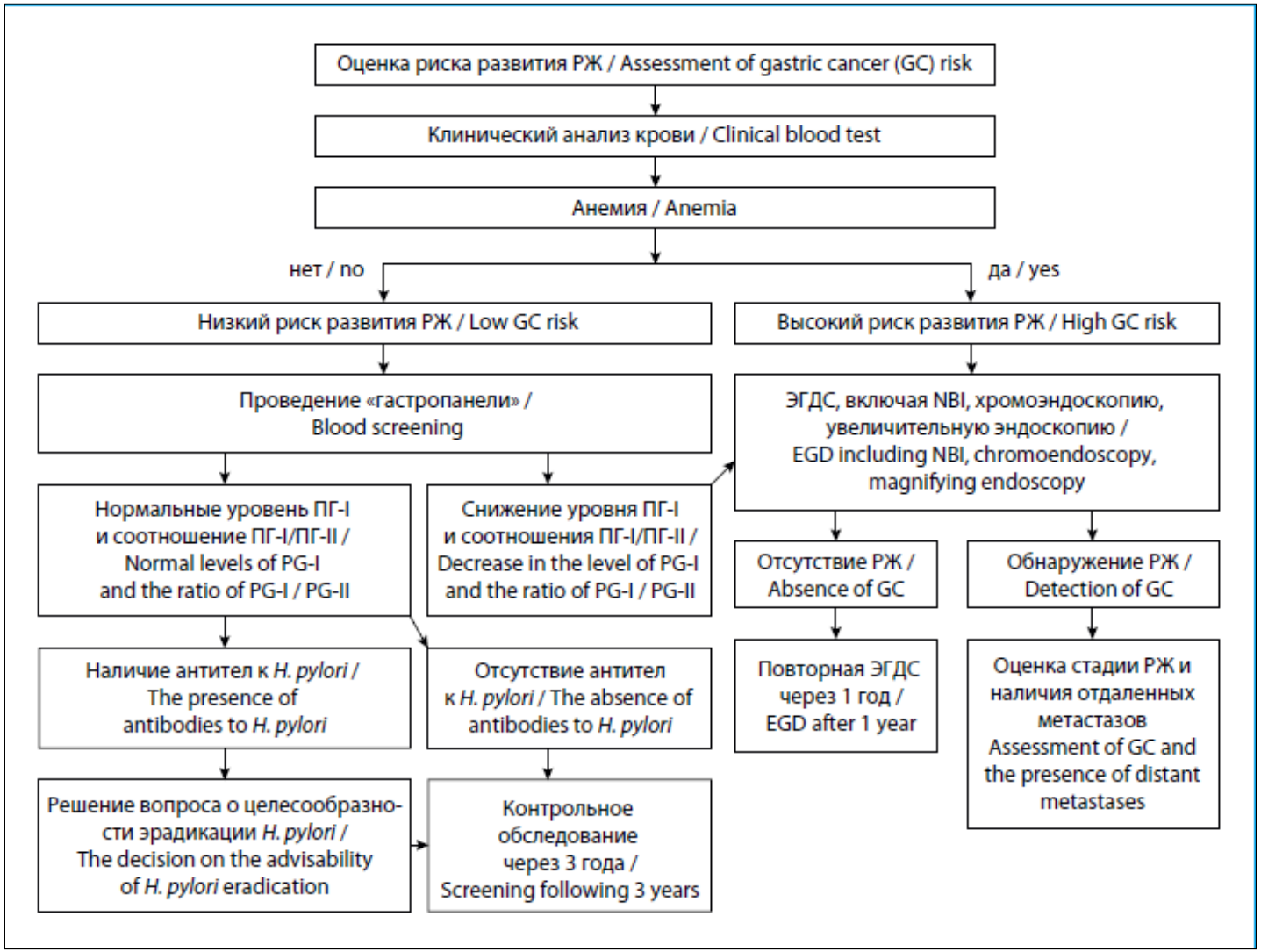

Рос журн гастроэнтерол гепатол колопроктол 2019; 29(5) / Rus J Gastroenterol Hepatol Coloproctol 2019; 29(5)

Больная С., 61 г.
ЭФГДС 28.08.2018



ГОРОДСКАЯ КЛИНИЧЕСКАЯ БОЛЬНИЦА №13

Эндоскопическое отделение

[redacted]

22.018 Эзофагогастродуоденоскопия

- Устье пищевода свободно проходимо. Просвет пищевода не изменен. Перистальтика нормальная. Слизистая оболочка не измененена (светло-розовая). Пищеводно-желудочный переход (ПЖП) и Z-линия определяются в типичном месте на уровне 40 см от резцов. Диафрагмальное сужение расположено на уровне ПЖП (в пределах 1 см от него). Кардия смыкается. Просвет желудка не изменен, содержит мутную жидкость**, желчь**. Перистальтика обычная. Слизистая оболочка тела умеренно-красная, с очагами гиперемии. **Слизистая оболочка в антруме с множественными приподнятыми белесоватыми очагами (признаки кишечной метаплазии)**. Складки обычной конфигурации. На слизистой оболочке в антральном отделе имеются единичные папулы диаметром 5-6 мм. Выполнена биопсия из двух папул, расположенных на большой кривизне и задней стенке антрального отдела. Привратник смыкается не полностью. Просвет луковицы двенадцатиперстной кишки обычной формы. Слизистая оболочка розовая, ворсинчатая, с множественными, местами сливными белыми зернами. В нисходящей части двенадцатиперстной кишки просвет не изменен, слизистая оболочка розовая, застойная, ворсинчатая. Область БДС не изменена. Взята биопсия из антрума ителa на уреазны H. pylory тест**. Результат теста положительный.**
- Заключение: Папулезная гастропатия антрального отдела с очагами кишечной метаплазии. Биопсия. Застойная дуоденопатия.

Результат диагностической биопсии 06.09.2018

- Фрагмент деформированной слизистой оболочки антрума за счет очагового фиброза, с **признаками атрофического, умеренно выраженного гастрита, активность 2, с очаговой интраэпителиальной неоплазией низкой степени и слабо выраженной кишечной метаплазией эпителия отдельных желез**



Клинические рекомендации Российской гастроэнтерологической ассоциации по диагностике и лечению инфекции *Helicobacter pylori* у взрослых

В.Т. Ивашкин[1], И.В. Маев[2], Т.Л. Лапина[1], А.А. Шептулин[1], А.С. Трухманов[1], Е.К. Баранская[1], Р.А. Абдулхаков[3], О.П. Алексеева[4], С.А. Алексеенко[5], Н.Н. Дехнич[6], Р.С. Козлов[7], И.Л. Кляритская[8], Н.В. Корочанская[9], С.А. Курилович[10,11], М.Ф. Осипенко[11], В.И. Симаненков[12], А.В. Ткачев[13], И.Б. Хлынов[14], В.В. Цуканов[15]

14 дн.

Терапия первой линии

Терапией первой линии для эрадикации H. pylori служит **стандартная тройная терапия**, включающая ИПП (в стандартной дозе 2 раза в сутки), кларитромицин (500 мг 2 раза в сутки) и амоксициллин (1000 мг 2 раза в сутки) (***УДД 1***, ***УУР 1***). **Стандартную тройную терапию следует назначать, применяя различные меры, повышающие ее эффективность** (см. далее).

РЖГГК 2018;1:55-70

Клинические рекомендации Российской гастроэнтерологической ассоциации по диагностике и лечению инфекции *Helicobacter pylori* у взрослых

В.Т. Ивашкин[1], И.В. Маев[2], Т.Л. Лапина[1], А.А. Шептулин[1], А.С. Трухманов[1], Е.К. Баранская[1], Р.А. Абдулхаков[3], О.П. Алексеева[4], С.А. Алексеенко[5], Н.Н. Дехнич[6], Р.С. Козлов[7], И.Л. Кляритская[8], Н.В. Корочанская[9], С.А. Курилович[10,11], М.Ф. Осипенко[11], В.И. Симаненков[12], А.В. Ткачев[13], И.Б. Хлынов[14], В.В. Цуканов[15]

Включение ребамипида в состав эрадикационной терапии инфекции H. pylori

Включение ребамипида в дозе 100 мг 3 раза в сутки в состав эрадикационной терапии инфекции *H. pylori* приводит к повышению ее эффективности (**УДД 1, УУР В**) [116].

РЖГГК 2018;1:55-70

Эффективность добавления ребамипида в схемы эрадикационной терапии

Мета-анализ 6 РКИ (611 пациентов)

Эффективность ребамипида при включении его

в состав эрадикационной терапии:

- ✓ **73,3% против 61,4%.**
- ✓ отношение шансов успешной эрадикации при назначении ребамипида 1,74 (95%ДИ 1,19–2,53),
- ✓ частота развития побочных эффектов в обеих группах не отличалась (ОШ 0,69; 95%ДИ 0,376–1,300; *p*=0,329)

Nishizawa T. et al. Effect of supplementation with rebamipide for *Helicobacter pylori* eradication therapy: a systematic review and meta-analysis. J Gastroenterol Hepatol 2014; 29(Suppl 4):20-4.


ГОРОДСКАЯ КЛИНИЧЕСКАЯ БОЛЬНИЦА №13

Эндоскопическое отделение

[redacted]

22.018 Эзофагогастродуоденоскопия

ЭФГДС 13.11.2018.

- Устье пищевода свободно проходимо. Просвет пищевода не изменен. Перистальтика нормальная. Слизистая оболочка не измененена (светло-розовая). Пищеводно-желудочный переход (ПЖП) и Z-линия определяются в типичном месте на уровне 40 см от резцов. Диафрагмальное сужение расположено на уровне ПЖП (в пределах 1 см от него). Кардия смыкается. Просвет желудка не изменен, содержит мутную жидкость, желчь в небольшом количестве. Перистальтика обычная. Складки обычной конфигурации. Слизистая оболочка тела умеренно-красная, с очагами гиперемии. Слизистая оболочка в антруме с приподнятыми белесоватыми очагами (признвки кишечной метаплазии). В антральном отделе на задней стенке имеется гиперпластический полип (0-Is). (гистология на руках) размер 7х7х7 мм. Привратник смыкается . Просвет луковицы двенадцатиперстной кишки обычной формы. Слизистая оболочка розовая, ворсинчатая, с множественными, местами сливными белыми зернами. В нисходящей части двенадцатиперстной кишки просвет не изменен, слизистая оболочка розовая, ворсинчатая с множественными, местами сливными белыми зернами. Область БДС не изменена. Взята биопсия из антрума и тела на уреазный H. pylory тест. **Результат теста отрицательный**.
- Заключение: Эритематозная гастропатия с очагами кишечной метаплазии в антральном отделе. Гиперпластический полип. Папулезная гастропатия антрального отдела с очагами кишечной метаплазии. Биопсия. Застойная дуоденопатия. Гиперпластический полип (0-Is) антрального отдела (гистология на руках). Застойная дуоденопатия.

Эрадикация *H. pylori* и постхеликобактерный гастрит

Спустя 1 год после успешной эрадикации *HP* [5]

- полная редукция воспалительных изменений слизистой оболочки желудка 13,2% пациентов
- частичный регресс воспалительных изменений 58,6% пациентов
- сохранение выраженных воспалительных изменений в слизистой оболочке желудка 28,2% пациентов

Хроническое воспаление развивается и поддерживается повышенной проницаемостью слизистой оболочки желудка [1-4]

1. A. Gudkov et al. Cold Spring Harb Perspect Med. 2016 Nov; 6(11): a026161.
2. М.А. Шевелева, Л.А. Слепых Роль хронического гастрита в возникновении рака желудка, 2012
3. А.В. Москалёв, А.С. Рудой, В.Я. Апчел, А.Ф. Никитин: Иммунопатогенез хронического гастрита и его роль в канцерогенезе. Вестник Российской военно-медицинской академии, 2016г.
4. Correa, P. The biological model of gastric carcinogenesis. JARC Sci. Publ. 2004;(157):301-310
5. А. В. Кононов, М. А. Ливзан, С. И. Мозговой Гастрит после эрадикации *Helicobacter pylori* — простые следы или серьезные последствия? 2011

Механизмы действия ребамипида: уменьшение воспаления и атрофии

Ребамипид увеличивает экспрессию эндотелиального фактора роста и рецептора к нему в СОЖ, тем самым способствуя пролиферации клеток и реэпителизации, восстанавливает активность сигнального пути sonic hedgehog, который **способствует обратимости атрофии клеток желудка**.

Нормализует нитрование тирозина в сигнальном пути ERK в СОЖ, что способствует ее заживлению и восстановлению, а также запуску васкуляризации за счет индукции проангиогенных генов.

Ребамипид значительно увеличивает уровень секреции желудочной слизи и антиоксидантов, снижает уровень пероксидов липидов в желудке, повреждение митохондрий, апоптоз желудочного эпителия

Маев И.В., Казюлин А.Н. Терапевтический архив 2017;4:101-109

Эффективность добавления ребамипида в схемы эрадикационной терапии

- РКИ: 94 HP-позитивных пациента с неосложненной ЯБДК
- Группа 1 (N=36): тройная терапия (оме+амо+кла) 10 дней
- Группа 2 (N=33): тройная терапия + ребамипид 300 мг/сут 10 дней
- Группа 3 (N=25): тройная терапия + ребамипид 300 мг/сут 10 дней, затем ребамипид 300 мг/сут еще 20 дней

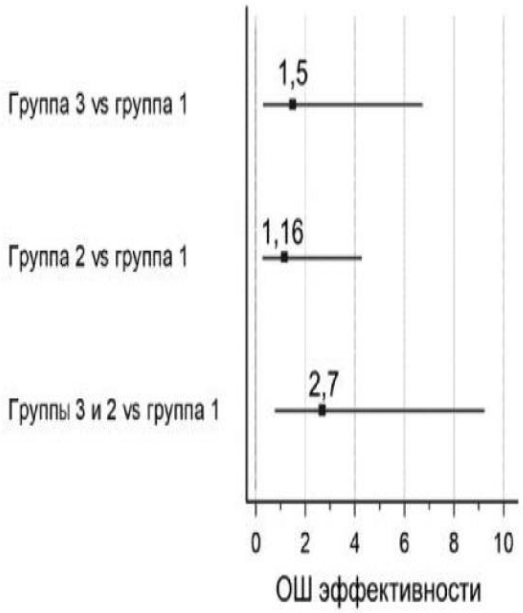

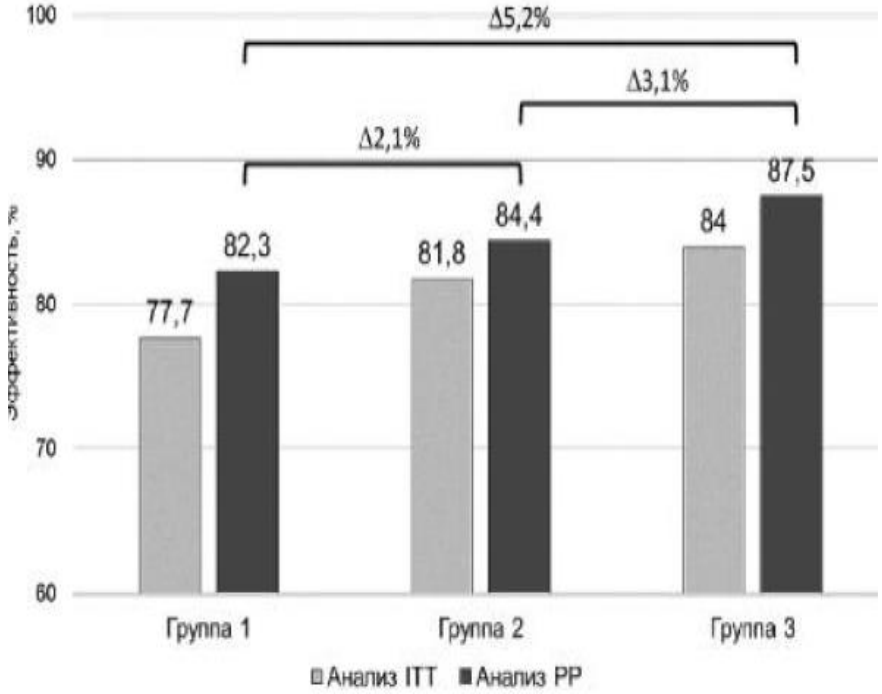

Андреев Д.Н., Маев И.В. и соавт.
Терапевтический архив 2018;8:28-32

Эффективность добавления ребамипида в схемы эрадикационной терапии

Активность воспаления в антральном отделе желудка на 6 неделе после лечения

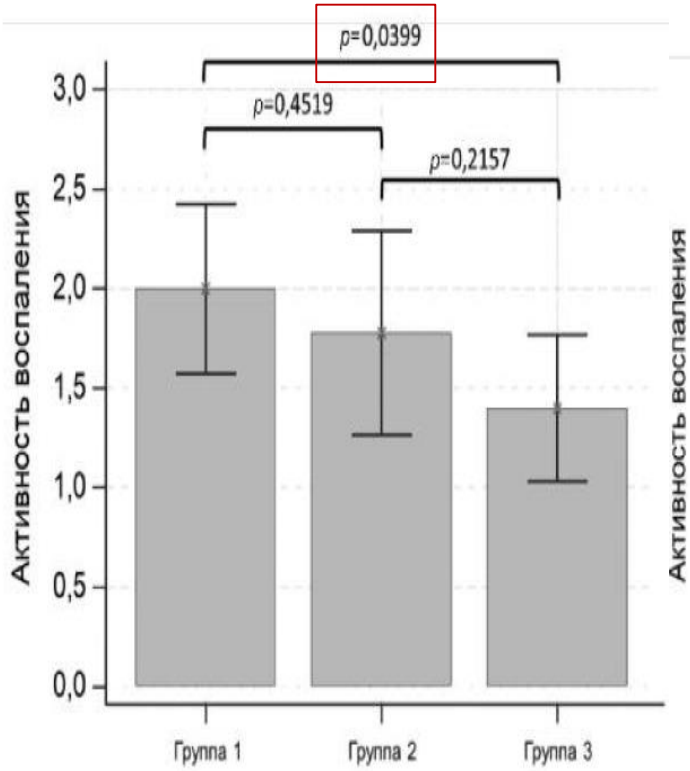

Активность воспаления в теле желудка на 6 неделе после лечения

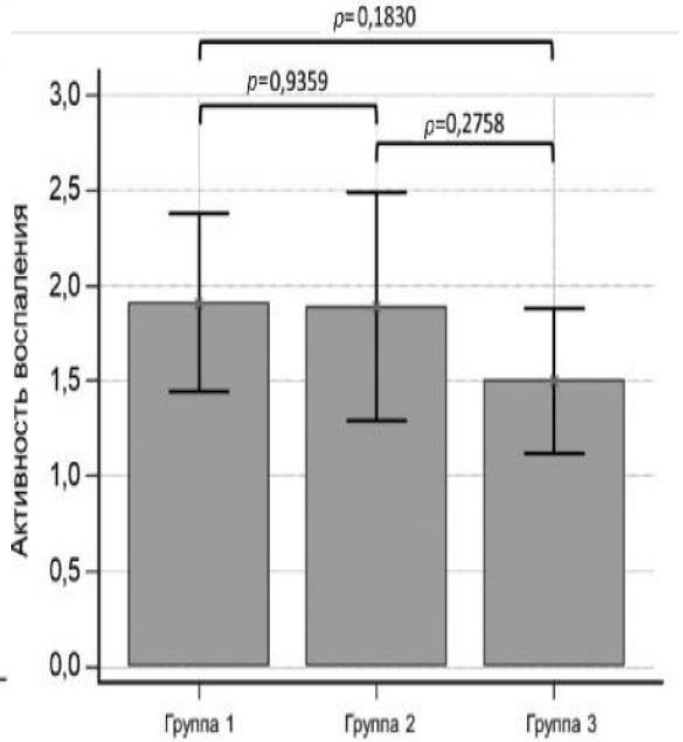

Андреев Д.Н., Маев И.В. и соавт. Терапевтический архив 2018;8:28-32

Терапия ребамипидом у пациентов после успешной эрадикции *H. Pylori* способствует снижению выраженности хронического воспаления в слизистой оболочке желудка

Сравнение гистологического гастрита после эрадикации *H. pylori* между двумя группами.

		Группа ребамипид ( )$n = 50$	Группа, не получавшая лечение ( )	P
Антральный отдел желудка	Активность	0,00 ± 0,00 (47)	0,06 ± 0,24 (52)	0,0963
		1,21 ± 0,08 (47)	1,37 ± 0,07 (52)	0,1457
	Атрофия	0,96 ± 0,10 (47)	0,96 ± 0,10 (52)	0,9765
	Кишечная метаплазия	0,43 ± 0,11 (47)	0,44 ± 0,11 (52)	0,9146
Большая кривизна желудка	Активность	0,02 ± 0,01 (47)	0,00 ± 0,00 (49)	0,3077
		1,11 ± 0,10 (47)	1,29 ± 0,09 (49)	0,1839
	Атрофия	0,34 ± 0,08 (47)	0,36 ± 0,08 (49)	0,8094
	Кишечная метаплазия	0,19 ± 0,09 (47)	0,27 ± 0,09 (49)	0,5751
Малая кривизна желудка	Активность	0,00 ± 0,00 (49)	0,00 ± 0,00 (49)	-
		1,12 ± 0,08 (49)	1,35 ± 0,08 (49)	0,0437
	Атрофия	0,71 ± 0,10 (49)	0,80 ± 0,10 (49)	0,5518
	Кишечная метаплазия	0,84 ± 0,16 (49)	0,78 ± 0,16 (49)	0,7808

Данные представлены как среднее значение ± стандартная ошибка ( ). GC: большая кривизна и LC: меньшая кривизна.*n*

- В группе ребамипида значительно снизилось хроническое воспаление в области малой кривизны тела по сравнению с группой, не получавшей лечения
- Длительное лечение ребамипидом после эрадикации *H. pylori* может предотвратить развитие рака желудка

Tomoari Kamada et al., Rebamipide Improves Chronic Inflammation in the Lesser Curvature of the Corpus after Helicobacter pylori Eradication: A Multicenter Study. BioMed Research International Volume 2015, Article ID 865146, 8 pages

Динамика кишечной метаплазии и интраэпителиальной неоплазии низкой степени на фоне лечения ребамипидом

Table 7 Comparison of intestinal metaplasia and low-grade intraepithelial neoplasia before and after treatment

Pathologic features		Treatment group				Control group			
		n	Positive [*n* (%)]	χ^2	*P* value	*n*	Positive [*n* (%)]	χ^2	*P* value
Intestinal metaplasia	Pre-treatment	89	80 (89.9)			88	72 (81.8)		
	Post-treatment	89	67 (75.3)	6.601	0.017	88	80 (90.9)	3.088	0.123
Low-grade intraepithelial neoplasia	Pre-treatment	89	64 (71.9)			88	55 (62.5)		
	Post-treatment	89	45 (50.6)	8.544	0.005	88	46 (52.3)	1.638	0.226

χ^2 Chi-squared

Han X, Jiang K, Wang B et al. Effect of rebamipide on the premalignant progression of chronic gastritis: a randomized controlled study. Clin Drug Investig 2015; 35: 665 – 673

Ребагит 100 мгх3 раза в день – по 2 мес. курсами


ГБУЗ НО «НОКОД»
ГБУЗ НО «Нижегородский областной клинический онкологический диспансер»
Стационар №2 г. Н. Новгород, Анциферовская улица, д. 1
Тел. 465-03-44

Дата – 21-01-2019

[redacted] Дата рождения: 01.09.1959

Аппарат – Видеогастроскоп Olympus GIF-Q165

ЭГДС.
Диагностическая

Результат исследования. Эндоскоп свободно введен в пищевод. Просвет его не изменен. Слизистая гладкая, розовая, блестящая. Сосудистый рисунок не изменен. Пищеводно-желудочный переход на 40 см, совпадает с диафрагмальным жомом, смыкается полностью. Зубчатая линия совпадает с пищеводно-желудочным переходом, регулярная. В желудке натощак умеренное количество слизи. Складки желудка среднего калибра, продольные, хорошо расправляются воздухом, перистальтика активная, слизистая желудка розовая, в теле желудка истончена с единичными плоскоприподнятыми участками розового цвета 3 мм в нижней трети тела по большой кривизне. Биопсия. В антральном отделе слизистая розовая, по задней стенке простая папула 3 мм, по передней стенке единичный плоский белесоватый участок 2 мм (метаплазия). Привратник эластичен, сомкнут, свободно проходим эндоскопом. Луковица двенадцатиперстной кишки не деформирована. Слизистая ДПК розовая, матовая. БДС плоский, 3 мм. Постбульбарные отделы тонкой кишки без патологии.

Материал на гистологическое исследование: слизистая тела желудка.

Заключение: Гастрит с признаками атрофии слизистой.

Врач: Смирнова Раисат Сиславна
Клочкова Алена Михайловна (медсестра)

ФГДС 21.01.2019

- Эндоскоп свободно введен в пищевод. Просвет его не изменен. Слизистая гладкая, розовая, блестящая. Сосудистый рисунок не изменен. Пищеводно-желудочный переход на 40 см, совпадает с диафрагмальным жомом, смыкается полностью. Зубчатая линия совпадает с пищеводно-желудочным переходом, регулярная. В желудке натощак умеренное количество слизи. Складки желудка среднего калибра, продольные, хорошо расправляются воздухом, перистальтика активная, слизистая желудка розовая, в теле желудка истончена с единичными плоскоприподнятыми участками розового цвета 3 мм в нижней трети тела по большой кривизне. Биопсия. В антральном отделе слизистая розовая, по задней стенке простая папула 3 мм, по передней стенке единичный плоский белесоватый участок 2 мм (метаплазия). Привратник эластичен, сомкнут, свободно проходим эндоскопом. Луковица двенадцатиперстной кишки не деформирована. Слизистая ДПК розовая, матовая. БДС плоский, 3 мм. Постбульбарные отделы тонкой кишки без патологии.

Материал на гистологическое исследование: слизистая тела желудка.

Заключение**: Гастрит с признаками атрофии слизистой.**

Результат биопсии 24.01.2019

- Хронический поверхностный умеренно выраженный гастрит, активность 1+, без атрофии, отмечается слабо выраженный фиброз собственной пластинки.

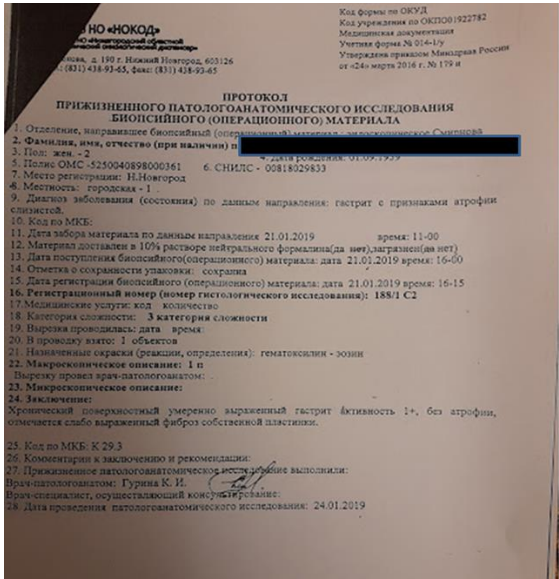

Код формы по ОКУД
Код учреждения по ОКПО 01922782
Медицинская документация
Учетная форма № 014-1/у
Утверждена приказом Минздрав России
от «24» марта 2016 г. № 179 н

НО «НОКОД»

ПРОТОКОЛ
ПРИЖИЗНЕННОГО ПАТОЛОГОАНАТОМИЧЕСКОГО ИССЛЕДОВАНИЯ
БИОПСИЙНОГО (ОПЕРАЦИОННОГО) МАТЕРИАЛА

1. Отделение, направившее биопсийный (операционный) материал: [illegible]
2. Фамилия, имя, отчество (при наличии) п[redacted]
3. Пол: жен. - 2
5. Полис ОМС - 5250040898000361 6. СНИЛС - 00818029833
7. Место регистрации: Н.Новгород
8. Местность: городская - 1
9. Диагноз заболевания (состояния) по данным направления: гастрит с признаками атрофии слизистой.
10. Код по МКБ:
11. Дата забора материала по данным направления 21.01.2019 время: 11-00
12. Материал доставлен в 10% растворе нейтрального формалина(да нет),загрязнен(да нет)
13. Дата поступления биопсийного(операционного) материала: дата 21.01.2019 время: 16-00
14. Отметка о сохранности упаковки: сохранна
15. Дата регистрации биопсийного (операционного) материала: дата 21.01.2019 время: 16-15
16. Регистрационный номер (номер гистологического исследования): 188/1 С2
17.Медицинские услуги: код количество
18. Категория сложности: 3 категория сложности
19. Вырезка проводилась: дата время:
20. В проводку взято: 1 объектов
21. Назначенные окраски (реакции, определения): гематоксилин - эозин
22. Макроскопическое описание: 1 п
Вырезку провел врач-патологоанатом:
23. Микроскопическое описание:
24. Заключение:
Хронический поверхностный умеренно выраженный гастрит активность 1+, без атрофии, отмечается слабо выраженный фиброз собственной пластинки.

25. Код по МКБ: К 29.3
26. Комментарии к заключению и рекомендации:
27. Прижизненное патологоанатомическое исследование выполнили:
Врач-патологоанатом: Гурина К. И.
Врач-специалист, осуществляющий консультирование:
28. Дата проведения патологоанатомического исследования: 24.01.2019


ГОРОДСКАЯ КЛИНИЧЕСКАЯ БОЛЬНИЦА №13

Эндоскопическое отделение

22.018 Эзофагогастродуоденоскопия

ФГДС 30.10.2019.

- Пищевод. Устье пищевода свободно проходимо. Перистальтика нормальная. Перистальтика нормальная. Слизистая оболочка не измененена (светло-розовая). Пищеводно-желудочный переход (ПЖП) и Z-линия определяются в типичном месте на уровне 40 см от резцов. Диафрагмальное сужение расположено на уровне ПЖП (в пределах 1 см от него). Кардия смыкается.

  Желудок. Просвет желудка не изменен, содержит мутную жидкость, **желчь**. В минимальном количестве. Перистальтика обычная. Слизистая оболочка трозово-красная в антральном отделе местами истончена, с мелкими единичными белесоватыми пятнами размером 2 мм (на месте участков с метаплазией).. Слизистая оболочка в антруме с множественными приподнятыми белесоватыми очагами (признаки кишечной метаплазии). Складки обычной конфигурации. Привратник смыкается.

  Двенадцатиперчтная кишка. Просвет луковицы двенадцатиперстной кишки обычной формы. Слизистая оболочка бледно-розовая, ворсинчатая. В нисходящей части двенадцатиперстной кишки просвет не изменен, слизистая оболочка бледно-розовая, ворсинчатая. Область БДС не изменена. Взята биопсия из антрума и тела на уреазный H. pylory тест. **Результат теста отрицательный.**
- Заключение: Эритематозная гастропатия с признаками атрофии в антральном отделе. Эритематозная проксимальная дуоденопатия.

Ведение пациентов с предраковыми состояниями желудка (MAPS)

Management of precancerous conditions and lesions in the stomach (MAPS): guideline from the European Society of Gastrointestinal Endoscopy (ESGE), European Helicobacter Study Group (EHSG), European Society of Pathology (ESP), and the Sociedade Portuguesa de Endoscopia Digestiva (SPED). Endoscopy. Jan 2012; 44(1): 74–94.


ГОРОДСКАЯ КЛИНИЧЕСКАЯ БОЛЬНИЦА №13

Эндоскопическое отделение

[redacted]

22.018 Эзофагогастродуоденоскопия

ФГДС 06.10.2020

- Пищевод. Устье пищевода свободно проходимо. Перистальтика нормальная. Сли оболочка не измененена (светло-розовая), в нижней трети белесоватая. Пищеводно-желудочный переход (ПЖП) и Z-линия определяются в типичном месте на уровне 40 см от резцов. Диафрагмальное сужение расположено на уровне ПЖП (в пределах 1 см от него). Кардия смыкается.

  Желудок. Просвет желудка не изменен, содержит мутную жидкость, **желчь**. В минимальном количестве. Перистальтика обычная. Слизистая оболочка розово-красная, **в антральном отделе местами истончена, с мелкими единичными белесоватыми пятнами размером 2 мм (на месте участков с метаплазией),** по сравнению с предыдущим исследованием изменением практически нет. В антральном отделе на задней стенке эпителиальное образование тип 0-Is, размер 5х5э5 мм, выполнена повторная биопсия. **На слизистой антрального отдела линейные геморрагические очаги размером 14-20 мм.** Складки обычной конфигурации. Привратник смыкается.

  Двенадцатиперчтная кишка. Просвет луковицы двенадцатиперстной кишки обычной формы. Слизистая оболочка бледно-розовая, ворсинчатая. В нисходящей части двенадцатиперстной кишки просвет не изменен, слизистая оболочка бледно-розовая, ворсинчатая. Область БДС не изменена. Взята биопсия из антрума и тела на уреазный H. pylory тест**. Результат теста отрицательный.**
- Заключение: Поверхностный эзофагит (минимальные проявления). Эритематозная гастропатия с признаками атрофии в антральном отделе. Эпителиальное образование антрального отдела желудка, биопсия. Эритематозная проксимальная дуоденопатия.


ГОРОДСКАЯ КЛИНИЧЕСКАЯ БОЛЬНИЦА №13

Эндоскопическое отделение

22.018 Эзофагогастродуоденоскопия

ФГДС 06.10.2020

- Пищевод. Устье пищевода свободно проходимо. Перистальтика нормальная. Сли оболочка не измененена (светло-розовая), в нижней трети белесоватая. Пищеводно-желудочный переход (ПЖП) и Z-линия определяются в типичном месте на уровне 40 см от резцов. Диафрагмальное сужение расположено на уровне ПЖП (в пределах 1 см от него). Кардия смыкается.

  Желудок. Просвет желудка не изменен, содержит мутную жидкость, **желчь**. В минима ная, **в антрал тнами размер** исследо е эпители ия. **На слизист мм.** Складки обычной конфигурации. Привратник смыкается.

  Двенадцатиперчтная кишка. Просвет луковицы двенадцатиперстной кишки обычной формы. Слизистая оболочка бледно-розовая, ворсинчатая. В нисходящей части двенадцатиперстной кишки просвет не изменен, слизистая оболочка бледно-розовая, ворсинчатая. Область БДС не изменена. Взята биопсия из антрума и тела на уреазный H. pylory тест**. Результат теста отрицательный.**

- Заключение: Поверхностный эзофагит (минимальные проявления). Эритематозная гастропатия с признаками атрофии в антральном отделе. Эпителиальное образование антрального отдела желудка, биопсия. Эритематозная проксимальная дуоденопатия.

Ребагит 100 мгх3 раза в день – 2 мес. курсами + итомед 50 мгх3 раза в день 1-2 мес. курсами + рабепразол 20 мг утром 1 мес.

Заключение

- ✓ Рак желудка является следствием длительного течения хронического гастрита (воспаления слизистой оболочки желудка)
- ✓ Как минимум 90% раков желудка обусловлены *H. pylori*
- ✓ Эрадикация *H. pylori* снижает риск развития рака желудка и обратному развитию атрофии
- ✓ Вместе с тем, эрадикации *H. pylori* может быть недостаточно для купирования хронического воспаления и устранения симптомов диспепсии
- ✓ Добавление ребамипида к стандартной тройной терапии повышает эффективность эрадикации
- ✓ Ребамипид способствует восстановлению слизистой оболочки у больных хроническим гастритом
- ✓ Ребамипид способствует обратному развитию атрофии, кишечной метаплазии и дисплазии лёгкой степени
- ✓ Ребамипид снижает риск рака желудка у пациентов высокого риска перенесших эндоскопическую подслизистой резекцию

Спасибо за ваше внимание!