Лазерные технологии в комплексном лечении сосудистых аномалий

Абушкин И.А., Минаев В.П., Чудновский В.М., Привалов В.А., Денис А.Г., Лапин В.О., Романова О.А., Галиулин М.Я.

Владивосток - Челябинск – Фрязино -Тверь

Н.Новгород

2019

ivanabushkin@mail.ru

Классификация сосудистых аномалий (20 th ISSVA Workshop, Melbourne, April 2014)

Сосудистые опухоли	Сосудистые мальформации
Доброкачественные: Младенческая гемангиома (GLUT-1 позитивная) Врожденная гемангиома - (RICH; NICH; PICH) Пиогенная гранулема	**Простые**: - **Капиллярные** («Винное пятно», телеангиэктазия, ангиокератома) - **Венозные** (обычная спорадическая, синдром Бина, семейная кожная и слизистых оболочек, гломангиома, синдром Мафуччи) - **Лимфатические** - **Артериовенозные мальформации** - **Артериовенозная фистула** **Комбинированные:** -CVM, CLM, LVM, CLVM, AVM-LM, CM-AVM **Аномалии крупных сосудов**: *Направления, количества, длины, диаметра(аплазия, гипоплазия, стеноз, эктазия/аневризма)*
Пограничные: Капошиформная гемангиоэндотелиома Иная гемангиоэндотелиома Саркома Капоши	
Злокачественные: Ангиосаркома Эпителиоидная гемангиоэндотелиома	

Младенческая гемангиома

(из всех младенческих гемангиом >90% расположено в коже и подкожно-жировой клетчатке)

«Ватрушка» – сочетание гипоэхогенного верхнего слоя с нижним гиперэхогенным, расположенным над фасцией в подкожно-жировой клетчатке

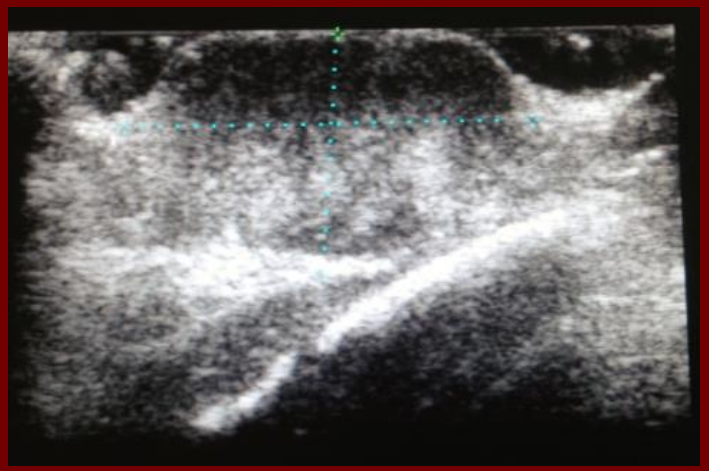

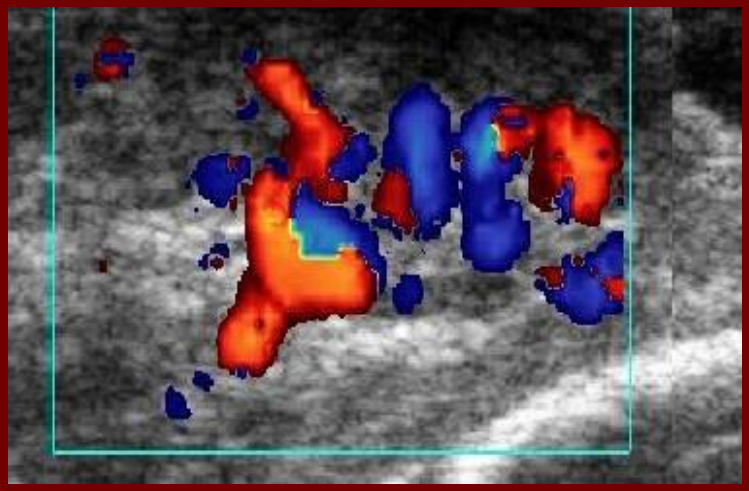

Врожденная быстроинволюирующая гемангиома

RICH

Врожденная неинволюирующая гемангиома

NICH

Врожденная частично инволюирующая гемангиома

PICH

Капошиформная гемангиоэндотелиома

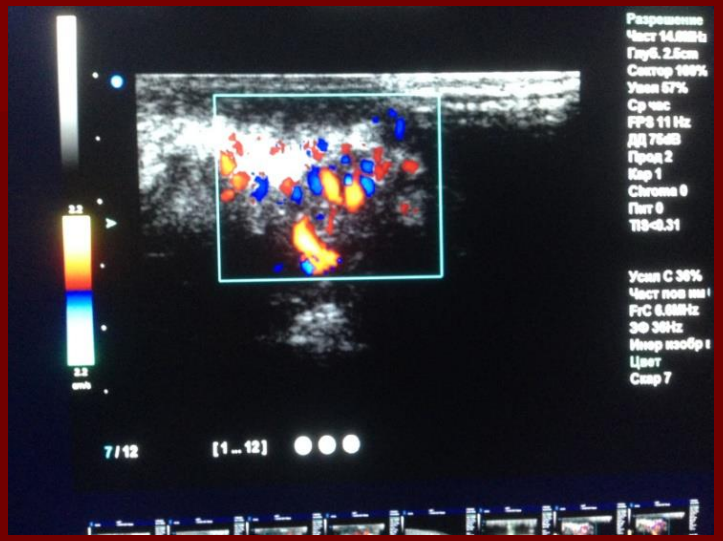

Венозная мальформация орбиты левого глаза, экзофтальм

(внешний вид, УЗИ, МРТ)

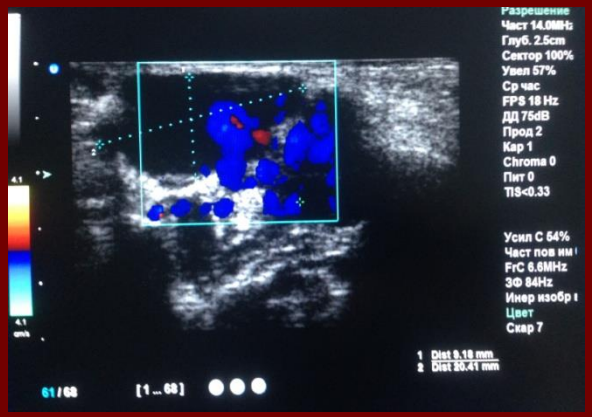

Артерио-венозная мальформация

Крупнокистозная лимфангиома: верхней конечности и грудной стенки слева; щеи слева

Мелкокистозная лимфангиома лица и волосистой части головы

Микрокистозная лимфангиома языка

Микрокистозная лимфатическая мальформация правой нижней конечности

Синдром Klippel-Trenaunay-Weber – КЛАВМ

У большинства пациентов мальформация была обширной и (или) вовлекала жизненно важные структуры, что делало невозможным ее полное удаление хирургически!

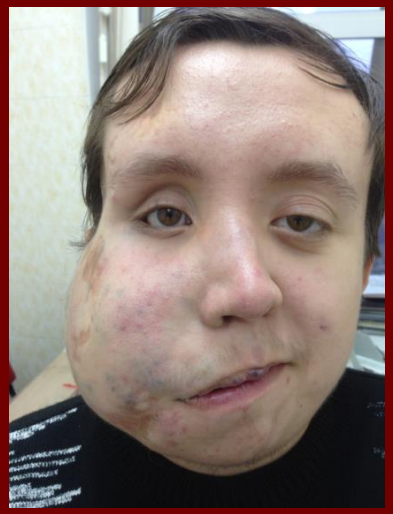

Философия лечения сосудистых аномалий

- Сосудистые аномалии доброкачественные образования - цель лечения не радикальное удаление любой ценой, а получение максимально хорошего косметического и функционального результата

- Младенческие гемангиомы самостоятельно инволюируют - цель лечения достичь стойкой инволюции с получением, в конечном итоге, максимально хорошего косметического и функционального результата

Методы лечения младенческой гемангиомы, приводящие к повреждению покровных тканей (криотерапия, лазерная коагуляция, радионож, склерозирование этанолом, рентгенотерапия и др.), опасны формированием рубцов, уродства и не желательны!!!

Результаты лечения после склеротерапии этанолом и радиочастотной абляции

anna.denis@mail.ru

Атрофический рубец после лазерной коагуляции младенческой гемангиомы

Dream-Result
(отличный и хороший) лечения сосудистой аномалии – состояние, не требующее пластических и косметических вмешательств

(до и после лечения)

Частота различных сосудистых опухолей

№	Вид сосудистой аномалии	Кол-во абс.	%
1	Младенческая гемангиома	1500	60
2	Пиогенная гранулема	750	28
3	Врожденная гемангиома	160	6
4	Капиллярная мальформация	110	4
5	Венозная мальформация	56	2,1
6	Лимфатическая мальформация	34	1,2
7	Артериовенозная мальформация	13	0,5
8	Артериальная мальформация	4	0,15
9	Синдромы с сосудистыми мальформациями	3	0,11
10	Капошиформная гемангиоэндотелиома	2	0,08
11	Артериовенозная фистула	1	0,04
	Всего:	2633	100

Методы лечения сосудистых аномалий

- Активное наблюдение (младенческая гемангиома, врожденная гемангиома RICH)
- Иссечение (мальформации)
- Склеротерапия – Пицибанил, Блеомицин (мальформации)
- Медикаментозное лечение – β-блокаторы (гемангиомы); Сиролимус (мальформации)
- Лазерное высокоинтенсивное излучение
- IPL - терапия (капиллярная мальформация, ангиэктазы)

1,56 мкм - оптоволоконный (эрбий) лазер, 30 Вт



1,9 мкм-оптоволоконный (тулий) лазер, 30 Вт

Оптоволоконный лазер 1,91 мкм, 35 Вт

Оптоволоконный двухволновой (1,55 и 1,94 мкм) лазер, 15 и 30 Вт

Коэффициенты поглощения оксигемоглобином, меланином и водой в зависимости от длины волны лазерного излучения

0,97 мкм 1,56 мкм 1,9 мкм

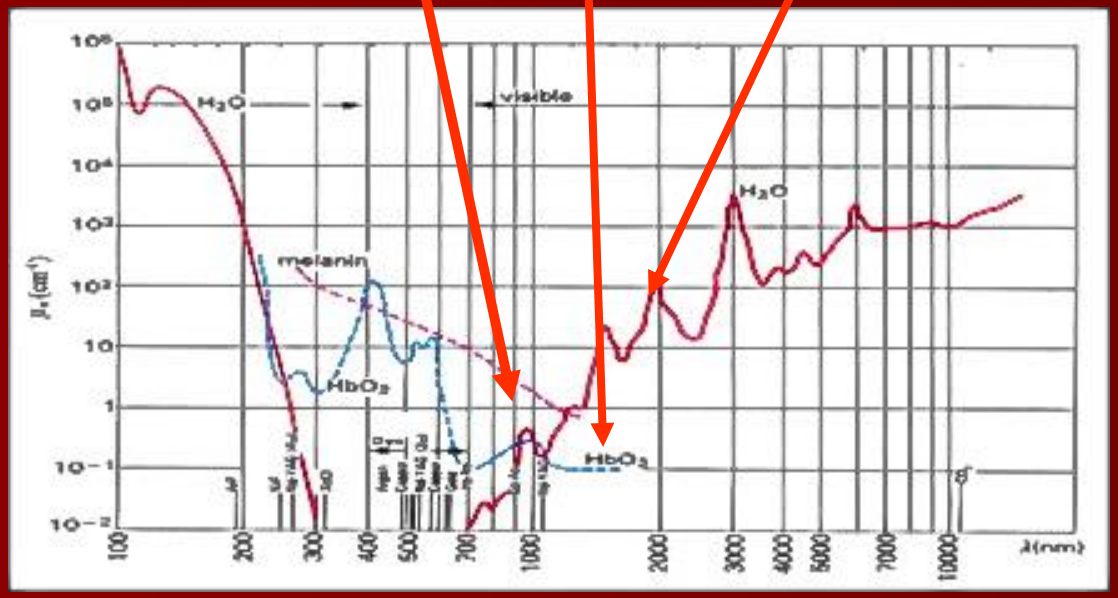

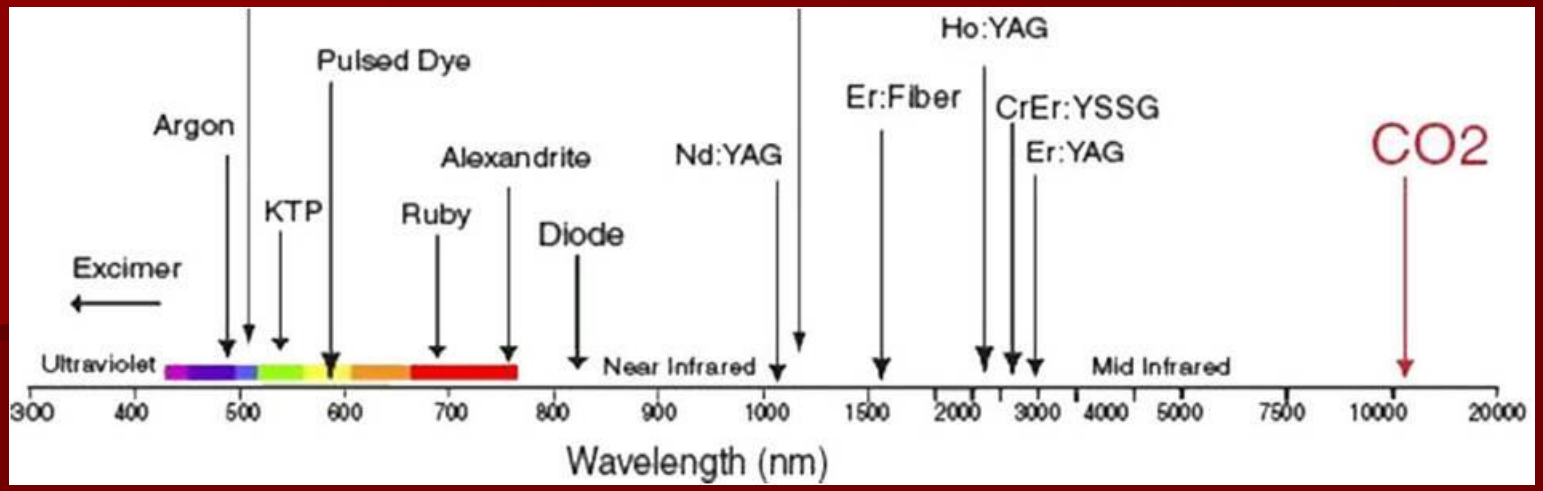

Доставка энергии лазерного излучения к очагу через кварц - кварцевый световод

Кварц-кварцевое волокно с полиимидным термостойким покрытием
Диаметр – 400 и 600 мкм



Методы контроля лазерной термотерапии

1. Ультразвуковое исследование с цветным допплеровским картированием

- Линейный датчик с частотой 10-14 МГц

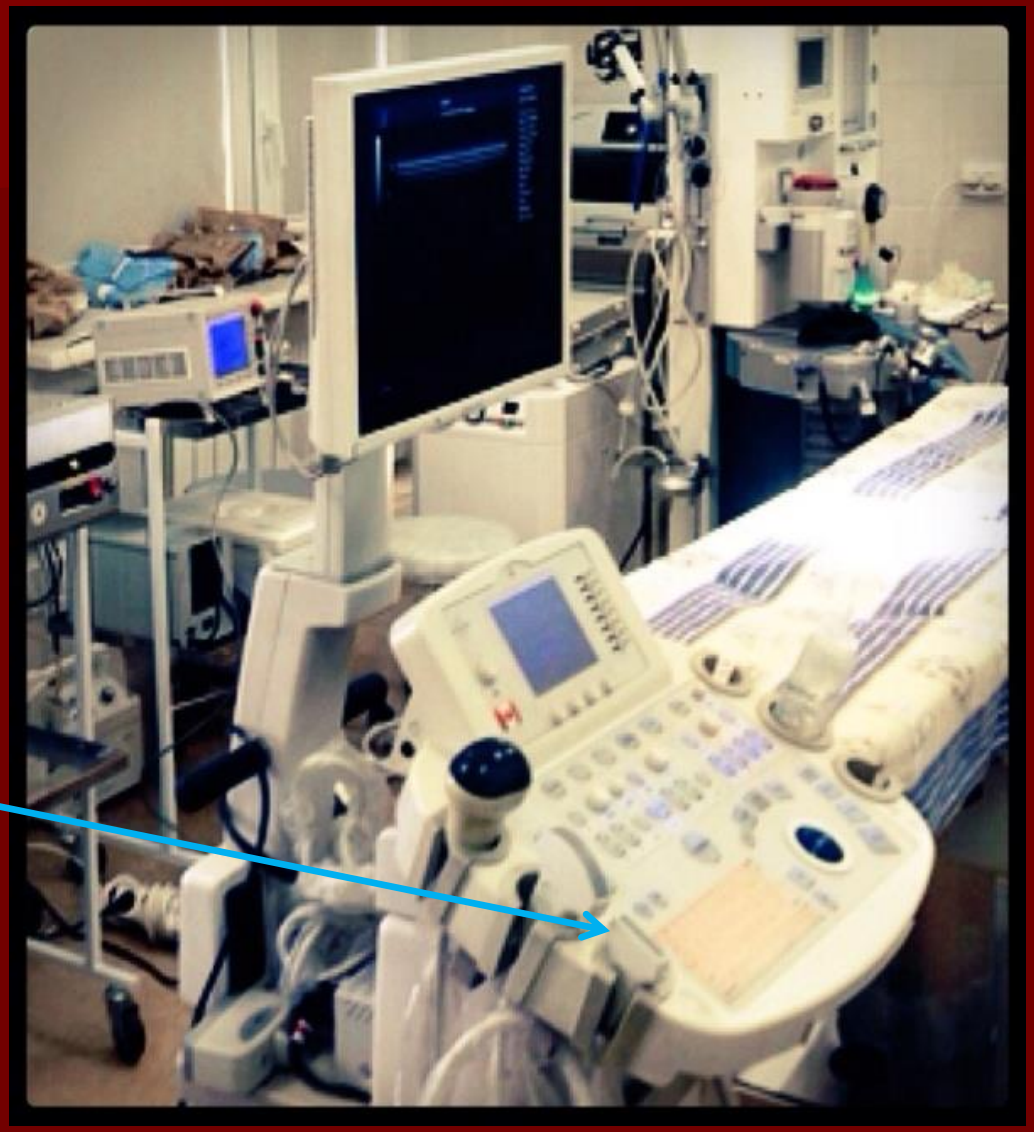

ivanabushkin@mail.ru

I.A. Abushkin et al., "Photothermal interactions with interstitial thermotherapy of vascular formations by infrared laser radiation of different wavelengths and the possibility of their ultrasonic evaluation ," Proc. SPIE 10876, Optical Interactions with Tissue and Cells XXX, 108761C (1 March 2019); SPIE BiOS, 2019, San Francisco, California, United States

Внутритканевая лазерная термотерапия индюшиной печени in vitro до появления эхогенной области

Гиперэхогенная область при макроскопической оценке четко соответствует области коагуляции!

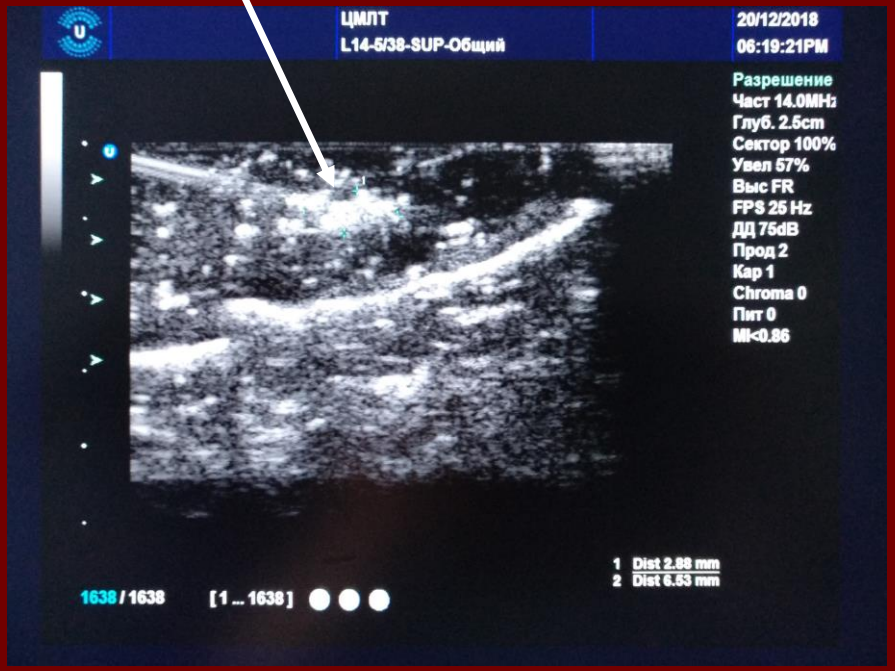

Внутритканевая 0,97 мкм-лазерная термотерапия почки кролика in vivo

- Увеличение мощности излучения более 3 Вт и экспозиции после появления гиперэхогенного облачка на УЗИ приводит не к увеличению области коагуляции, а к формированию области карбонизации!

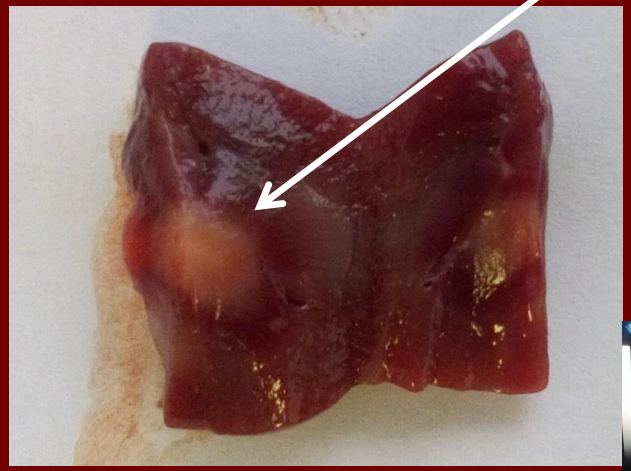

На эхограмме обе области выглядят одинаково гиперэхогенными!

Макропрепарат и УЗИ печени свиньи
ЛИТТ излучением 1060 и 1560 нм 3Вт const.

Наибольшая зона коагуляции (15*10 и 12*15мм) без «пробоев» ткани и без зоны карбонизации получена при ЛИТТ лазерным излучением длиной волны 1060 и 1560 nm и мощностью 3 Вт

Эхограмма при 1,9 мкм- ЛИТТ печени кролика in vivo Веерное распространение пузырьков по сосудам («пробой»)

начало

через 90 секунд

«Пробой» при 1,9 мкм-ЛИТТ печени кролика (эхограмма, макро- и микропрепарат)

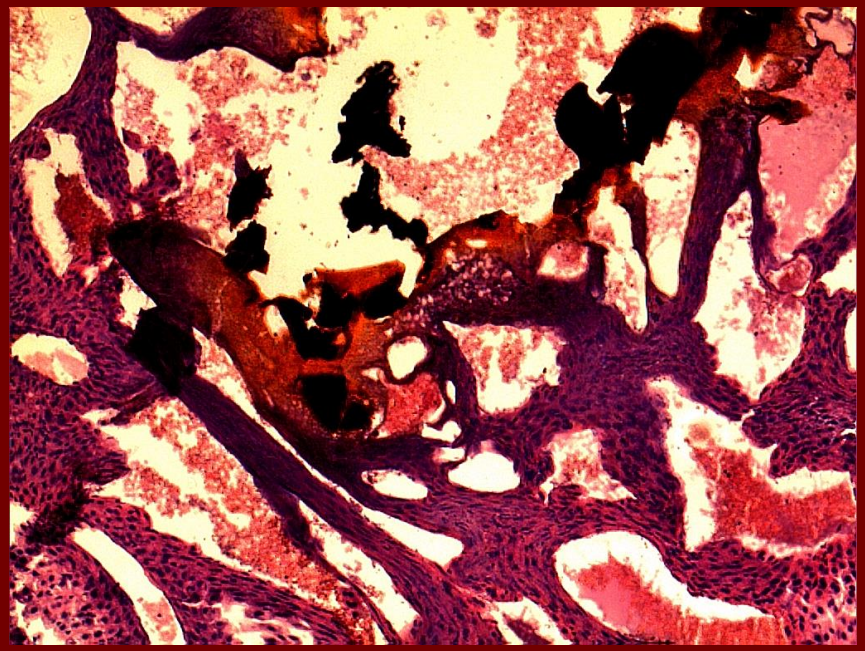

ЛИТТ врожденной NICH гемангиомы

Конференция «Теплофизические и гидродинамические процессы в лазерной хирургии»
Уссурийск, Горно-Таежная станция ДВО РАН, 2-4.10.2019 г.

Владивосток
Иркутск
Новосибирск
Челябинск
Москва

Коагуляция лимфангиомы посредством лазериндуцированного недогретого кипения (эхограмма)

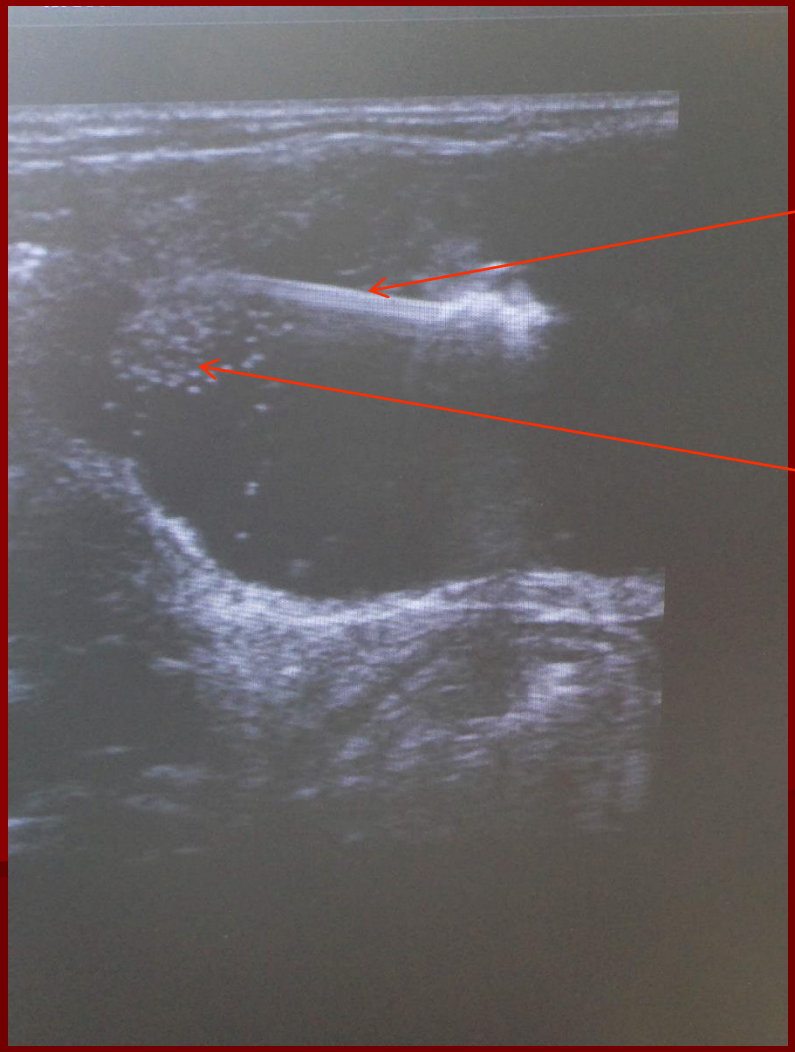

Световод

Парогазовые пузырьки

Лазериндуцированное недогретое кипение

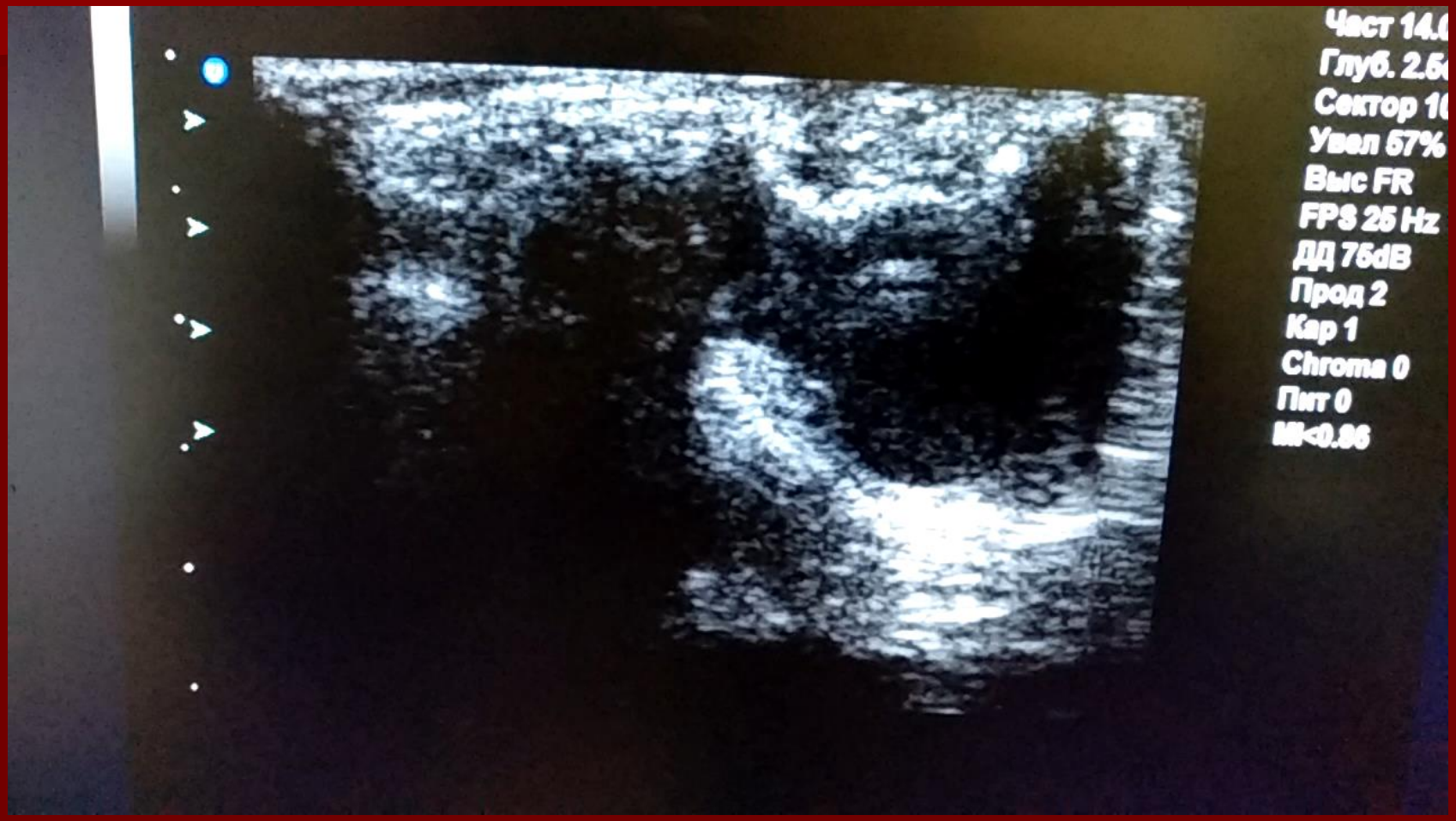

Рассечение (коагуляция, карбонизация и абляция) тканей лазером 1,9 мкм

Распределение больных с младенческой гемангиомой по методу ведения

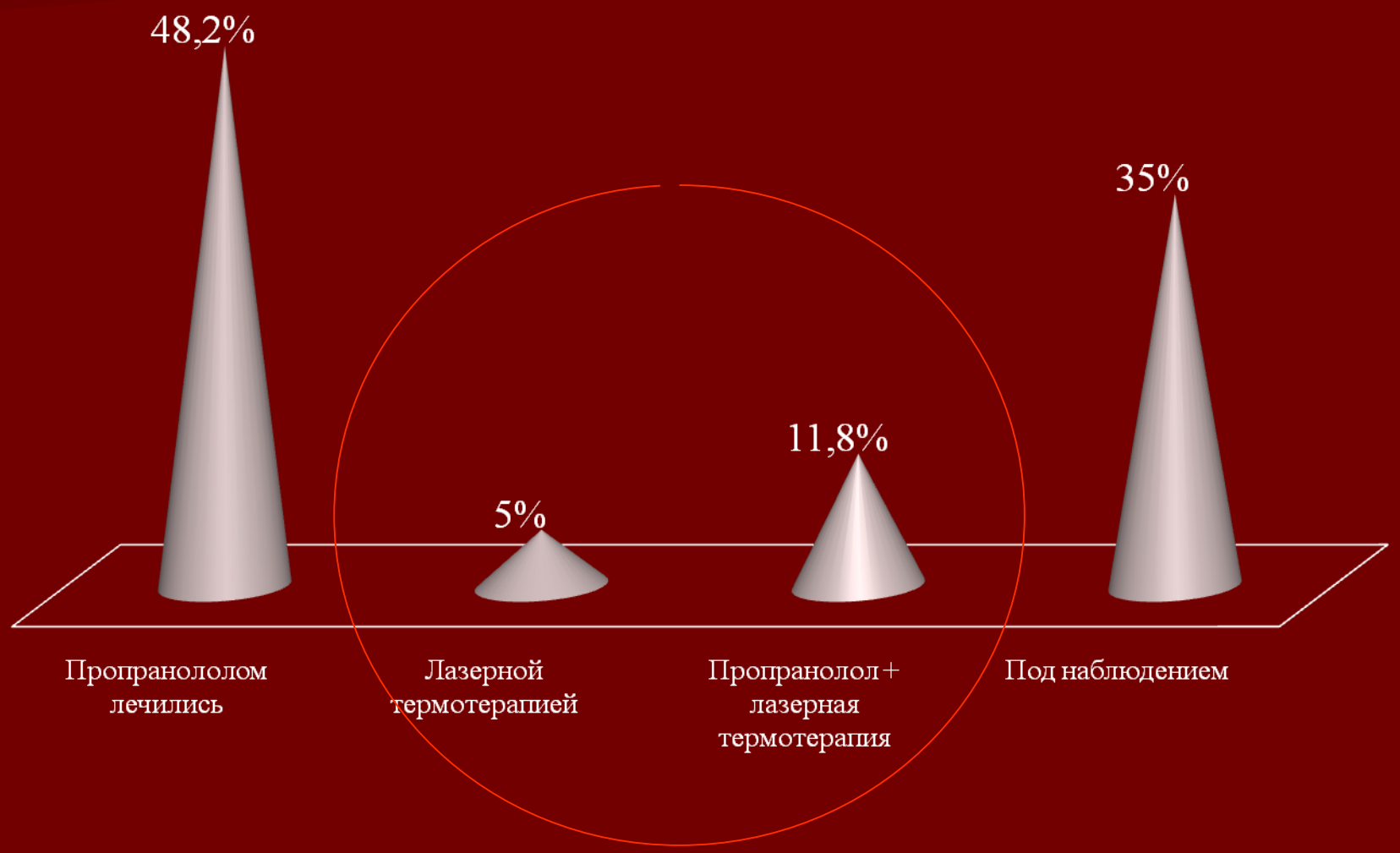

Актуальность

- Медикаментозная терапия младенческих гемангиом с выраженным локальным кровотоком или осложненных изъязвлением; врожденных частично и неиноинволюирующих гемангиом и гемангиоэндотелиом часто малоэффективна!

Лазерная внутритканевая термотерапия под пальпаторным и УЗИ -контролем

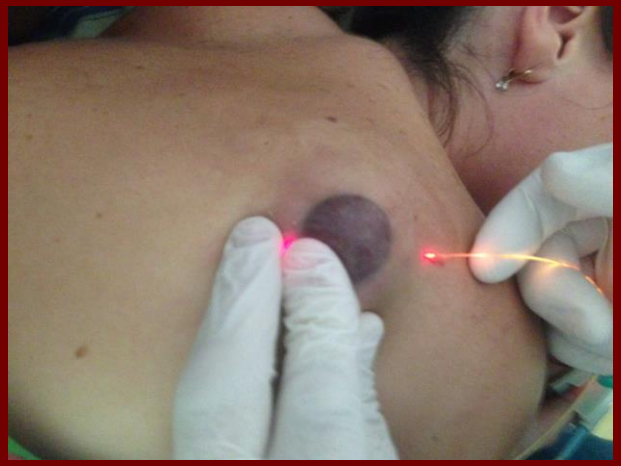

Распространение пузырьков по сосудам во время ЛИТТ гемангиоэндотелиомы

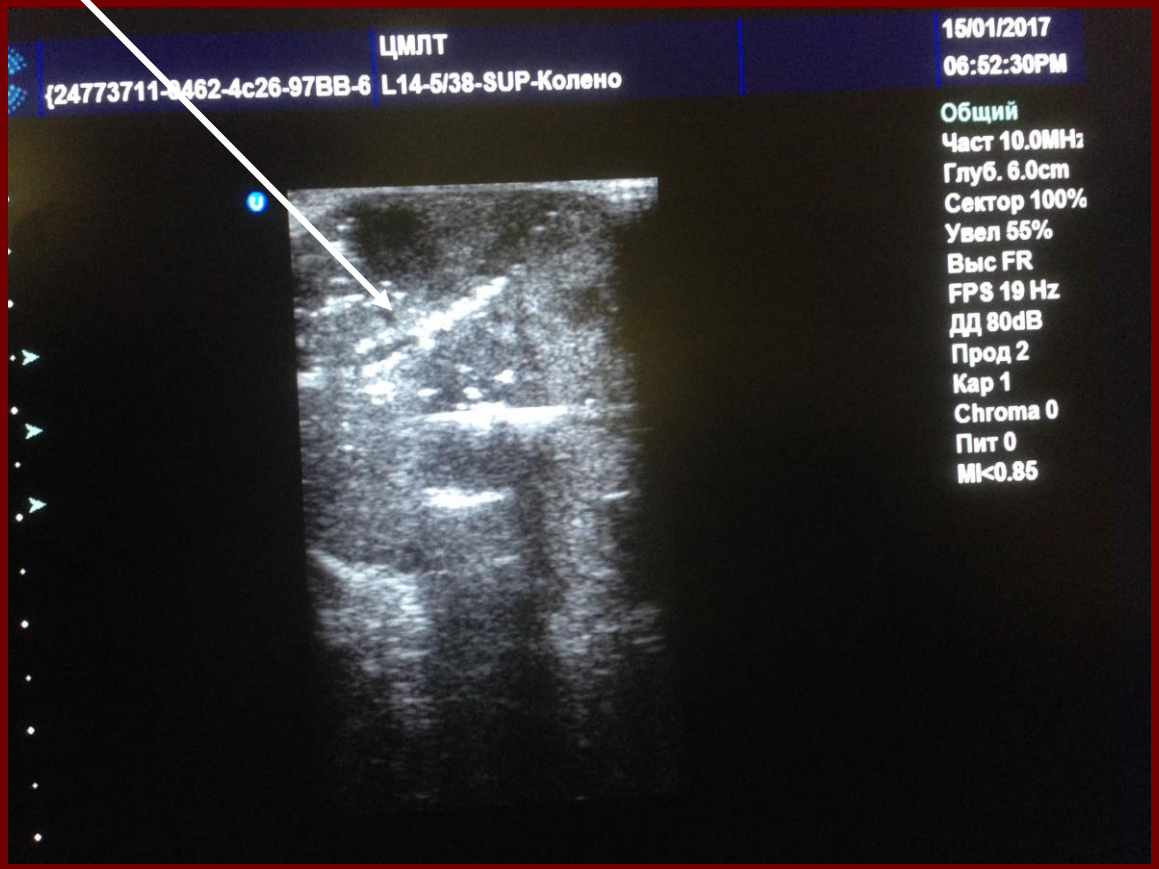

Младенческая гемангиома лица слева
Внешний вид и эхограмма до и во время ЛИТТ

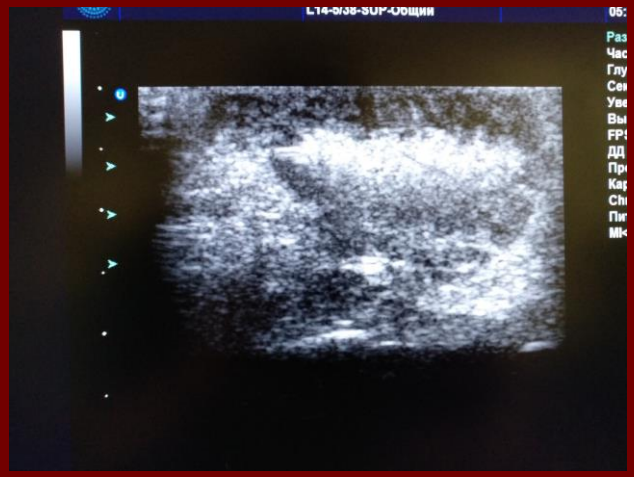

Младенческая гемангиома лица слева, состояние после бесконтактной лазерной термотерапии
Внешний вид и эхограмма

Эхограмма исходно, во время ЛИТТ, после окончания ЛИТТ

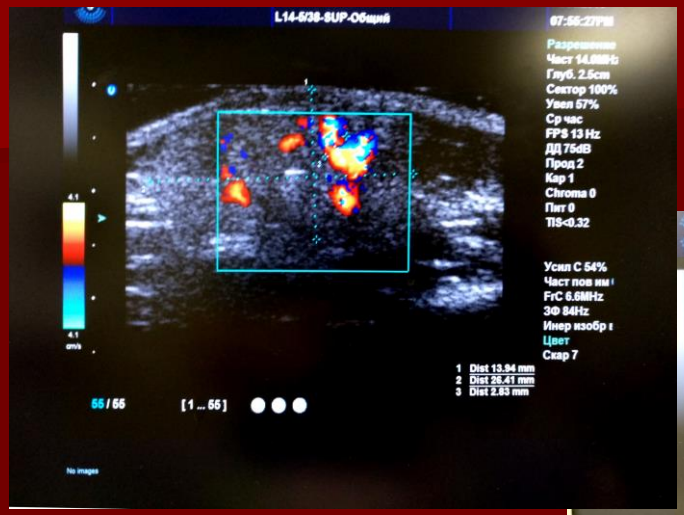

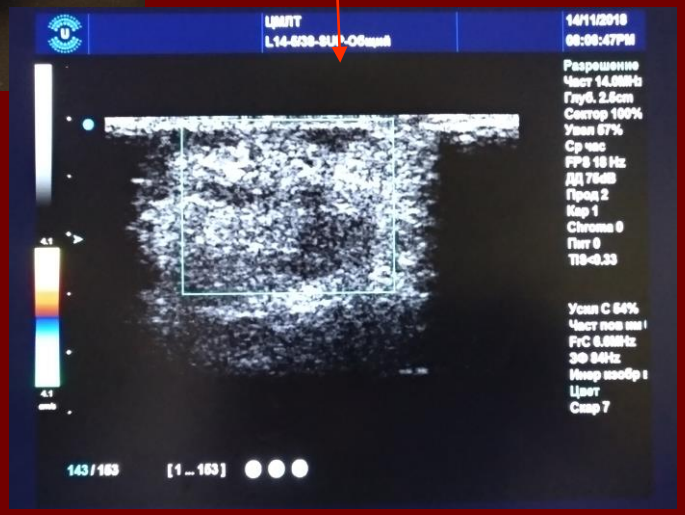

Младенческая гемангиома околоушной области справа внешний вид, эхограмма во время ЛИТТ, окончание ЛИТТ

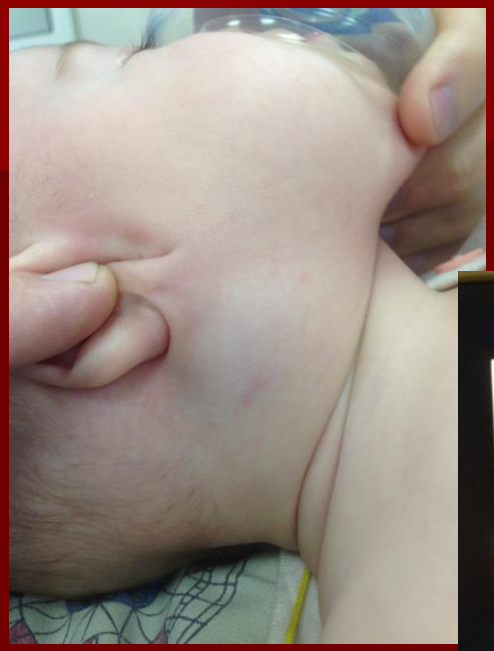

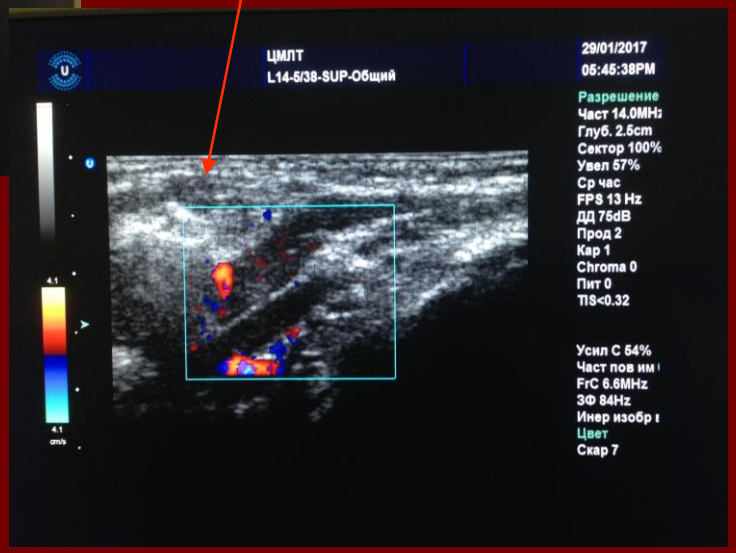

Комбинированная терапия

(лазерная термотерапия+пропранолол)

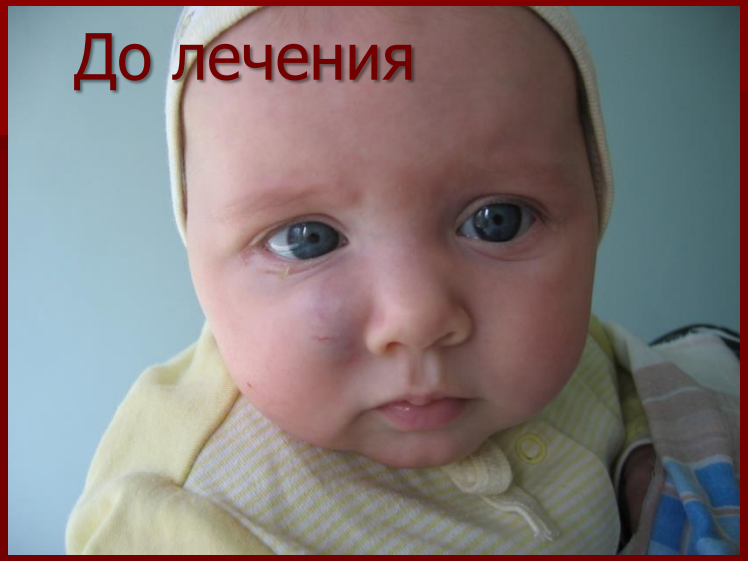



anna.denis@mail.ru

Капошиформная гемангиоэндотелиома с тромбоцитопенией (с-м Казабах-Меррит)

До и после
первой ЛИТТ
(номализация
тромбоцитов крови)

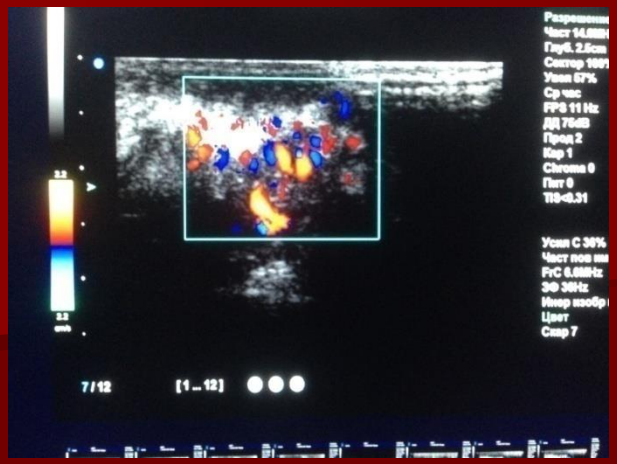

Капошиформная гемангиоэндотелиома с тромбоцитопенией (с-м Казабах-Меррит)

До и после
3-й ЛИТТ

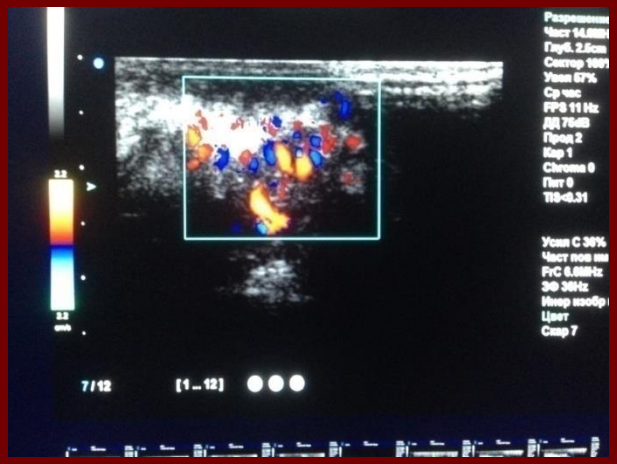

Лазерная абляция пиогенной гранулемы

Внутритканевая и бесконтактная 1,56+1,94 мкм-лазерная термотерапия артерио-венозного свища верхней губы и лазерная абляция ангиоматозного эпулиса

Венозная мальформация лица слева до и после 0,97 мкм-лазерной термотерапии

Венозная мальформация головки полового члена

до и после лечения

Венозная мальформация лица справа
До и после 1, 56 мкм-лазерной термотерапии

Артериовенозная мальформация в области левого коленного сустава
До и после 1,56 мкм-лазерной термотерапии

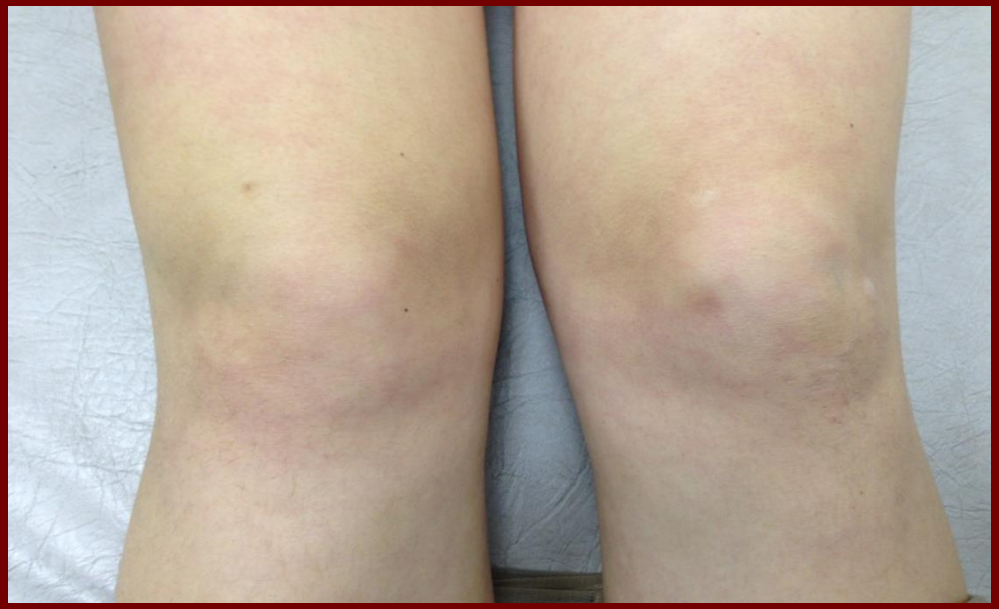

Артерио-венозная мальформация лица до и после 1,56 мкм-лазерной термотерапии

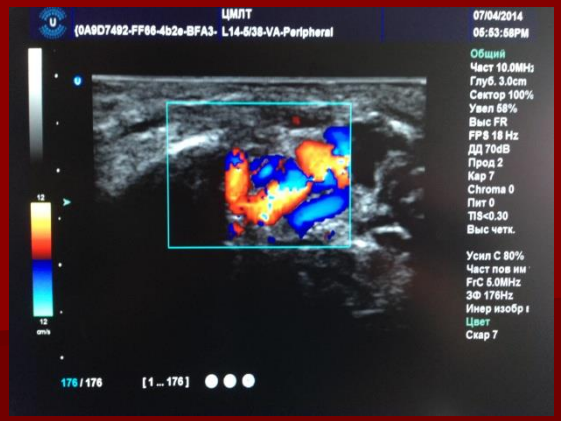

Артерио-венозная мальформация лица слева до и после внутритканевой и бесконтактной 1,56 мкм-лазерной термотерапии

Крупнокистозная лимфангиома верхней конечности и грудной стенки слева
Исходно и после иссечения и внутрикистозной термотерапии лазером 1900 нм

Вид в возрасте 4 мес и 4 лет



Мелкокистозная лимфангиома лонной области и вульвы Исходно и после внутритканевой 1,9 мкм-лазерной термотерапии

Результаты лечения сосудистых мальформаций (% и абс.)

- Младенческие гемангиомы

- выздоровление - 100%

- Венозные и артериовенозные

– выздоровление - 6%

- улучшение - 94%

- Артериальные – 4 (абс.)

– выздоровление – 1

- улучшение - 3

- Лимфатические

– выздоровление – 88%

– улучшение - 12%

- Синдромы с пороками сосудов 3 (абс.) – улучшение 3

Выводы

1. Воздействие высокоинтенсивного лазерного излучения с длиной волны 1,5 и 1,9 мкм на биологическую ткань обусловлено прежде его интенсивным поглощением водой

2. Тепловые процессы, вызванные лазериндуцированным струйным вихревым кипением, можно с успехом использовать в лечении кистозных сосудистых аномалий

Выводы

3. Распространение тепла по нормальным и аномальным сосудам во время лазерной внутритканевой термотерапии может привести к повреждению жизненно важных структур (нервные стволы, важные кровеносные сосуды и др.) или, наоборот, способствовать более эффективной коагуляции сосудистой аномалии

Выводы

4. УЗИ-контроль лазерной внутритканевой и внутрикистозной термотерапии позволяет существенно повысить точность и полноту прогрева патологического очага и, тем самым, улучшить эффективность лечения сосудистых аномалий

Выводы

5. 1,5 и 1,9 мкм – лазерные технологии малоинвазивны, могут выполняться амбулаторно, и, при применении их по показаниям, высокоэффективны в комплексном лечении сосудистых аномалий

ГОСТИНИЦА
РОССИЯ

КОФЕ ЭТО ФРУКТ!

Спасибо за внимание и радушный прием!

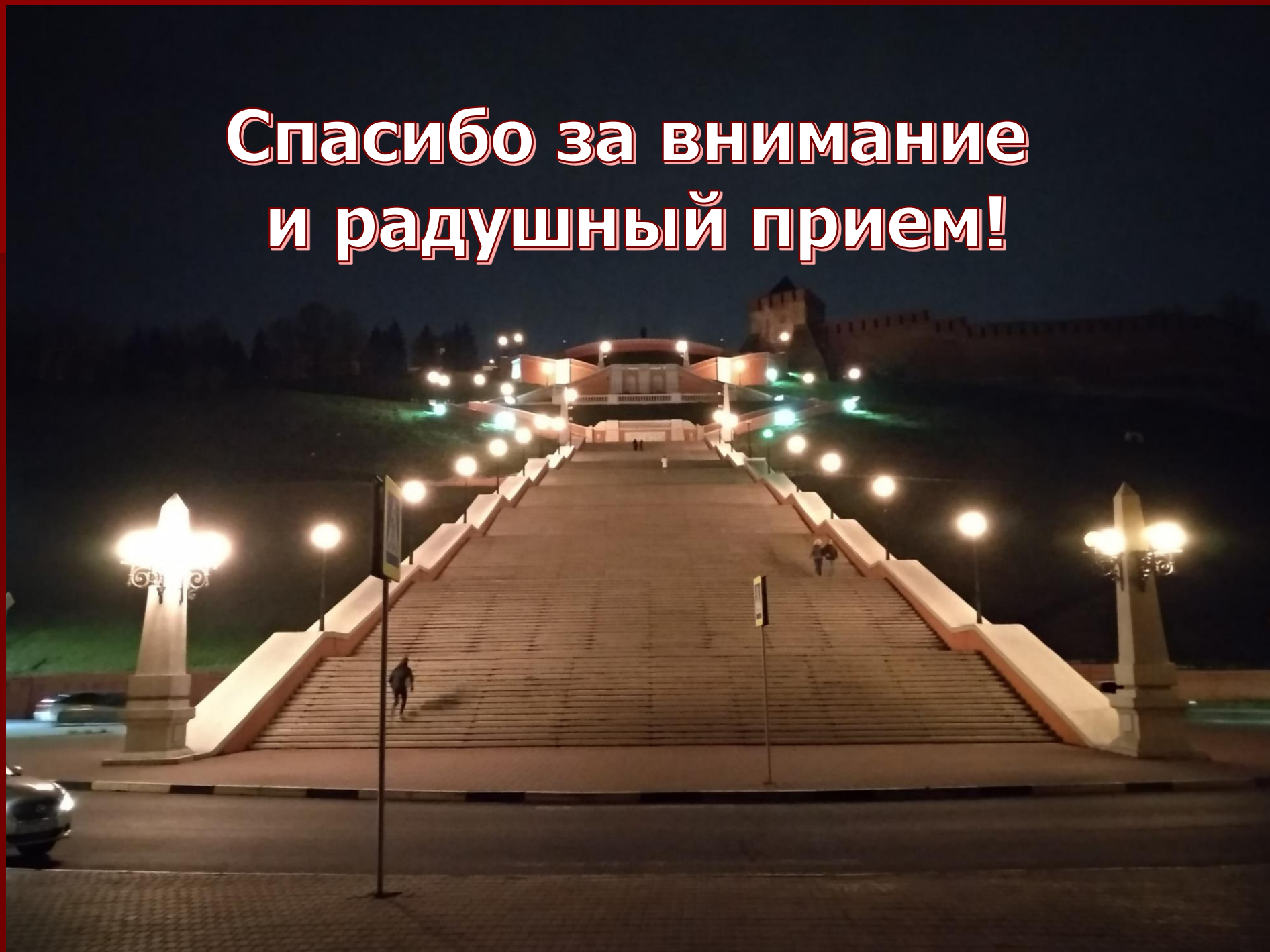

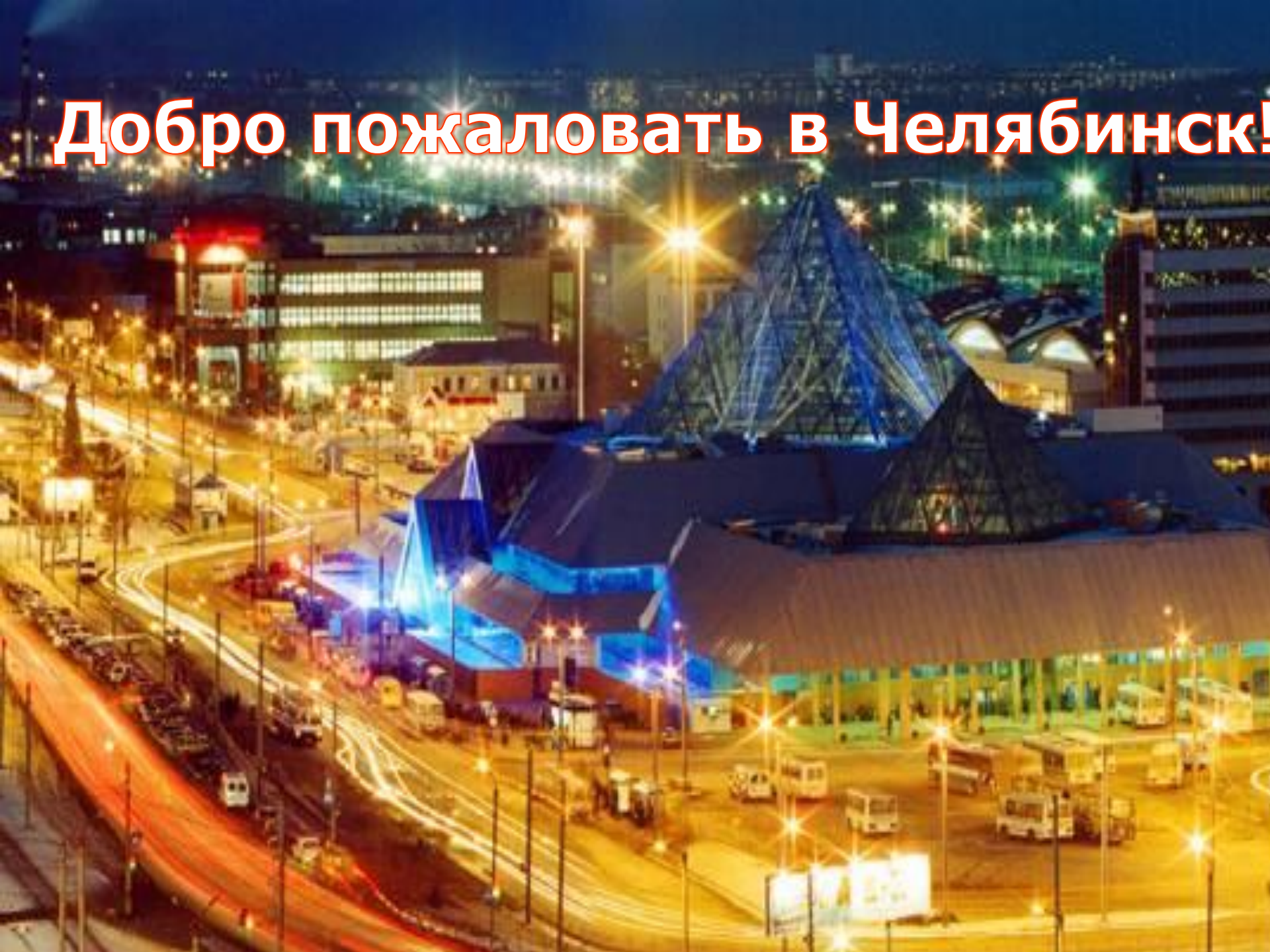
Добро пожаловать в Челябинск!