РАЗВИТИЕ СИСТЕМЫ МЕДИЦИНСКОЙ РЕАБИЛИТАЦИИ В ПФО

ЛЕГОЧНАЯ РЕАБИЛИТАЦИЯ ПОСТ-COVID ПАЦИЕНТОВ

КЛИНИЧЕСКАЯ ПРАКТИКА

Профессор, д.м.н. С.Л.Бабак

Кафедра фтизиатрии и пульмонологии лечебного факультета МГМСУ им.А.И.Евдокимова, Москва

Информация предназначена исключительно для медицинских работников.

ОСНОВНЫЕ ПОЛОЖЕНИЯ
(КЛЮЧЕВЫЕ ТОЧКИ)

- Какие пациенты с постковидным синдромом нуждаются в легочной реабилитации? (клинические и функциональные особенности)
- Реабилитационная программа для пациентов с постковидным синдромом: клиническая тактика

КЛИНИЧЕСКИЕ И ФУНКЦИОНАЛЬНЫЕ ОСОБЕННОСТИ ПАЦИЕНТОВ С ПОСТКОВИДНЫМ СИНДРОМОМ

КЛИНИЧЕСКАЯ ИНТЕРПРЕТАЦИЯ

Wytrychowski K, Hans-Wytrychowska A, Piesiak P, Majewska-Pulsakowska M, Rożek-Piechura K. Adv Clin Exp Med. 2020 Feb;29(2):257-264.
Малявин А.Г., Бабак С.Л., Горбунова М.В. Респираторная реабилитация пост-COVID-19 пациентов. Архивъ внутренней медицины. 2021; 11(1): 22-33. DOI: 10.20514/2226-6704-2021-11-1-22-33.

ПОСТКОВИДНЫЙ СИНДРОМ: ПРЕДСТАВЛЕНИЕ О БОЛЕЗНИ

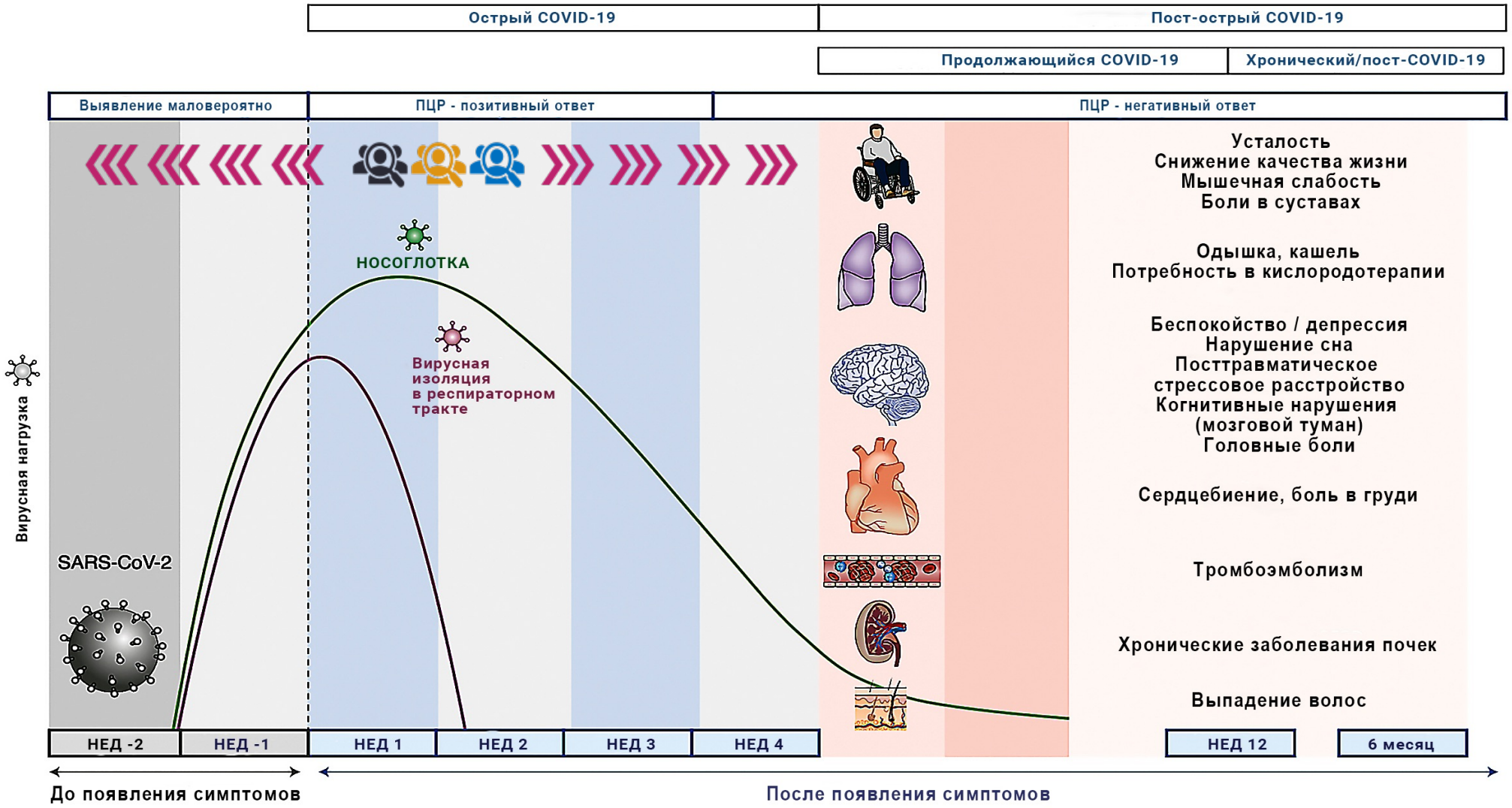

Nalbandian A, Sehgal K, Gupta A, et al. Post-acute COVID-19 syndrome. Nat Med. 2021 Apr;27(4):601-615. doi: 10.1038/s41591-021-01283-z.

NICE National Institute for Health and Care Excellence

RCGP Royal College of General Practitioners

Healthcare Improvement Scotland | SIGN

POST-COVID-19 SYNDROME (LONG-COVID)

ПОСТКОВИДНЫЙ СИНДРОМ

ОСТРЫЙ COVID-19: признаки и симптомы до 4-х недель
ПОДОСТРЫЙ COVID-19: признаки и симптомы от 4 до 12 недель
ПОСТ COVID-19 СИНДРОМ: признаки и симптомы более 12 недель

ПОСТ-COVID-19 СИНДРОМ

1. **признаки и симптомы болезни** (часто группы симптомов), которые развиваются во время или после COVID-19, длительностью **более 12 недель и не могут быть объяснены альтернативным** диагнозом.
2. пост-COVID-19 синдром может быть установлен ранее 12 недель при условии отсутствия возможности любой альтернативы основного заболевания.

Baig AM. Chronic COVID Syndrome: Need for an appropriate medical terminology for Long-COVID and COVID Long-Haulers. J Med Virol. 2020 Oct 23.
COVID-19 rapid guideline: managing the long-term effects of COVID-19. London: National Institute for Health and Care Excellence (UK); 2020 Dec 18. PMID: 33555768.
Shah W, Hillman T, Playford ED, Hishmeh L. Managing the long term effects of covid-19: summary of NICE, SIGN, and RCGP rapid guideline. BMJ. 2021 Jan 22;372:n136.

NICE National Institute for Health and Care Excellence

RCGP Royal College of General Practitioners

Healthcare Improvement Scotland | SIGN

ПОСТКОВИДНЫЙ СИНДРОМ

НАИБОЛЕЕ ЧАСТЫЕ СИМПТОМЫ

РЕСПИРАТОРНЫЕ СИМПТОМЫ

- Одышка
- Кашель

СЕРДЕЧНО-СОСУДИСТЫЕ СИМПТОМЫ

- Стеснение в груди
- Грудная боль
- Сердцебиение

ОБЩИЕ СИМПТОМЫ

- Усталость
- Температура
- Боль

НЕВРОЛОГИЧЕСКИЕ СИМПТОМЫ

- Когнитивные нарушения (мозговой туман, потеря концентрации или проблемы с памятью)
- Головная боль
- Нарушение сна

СИМПТОМЫ УХА, НОСА И ГОРЛА

- Боль в горле
- Головокружение
- Потеря вкуса и/или запаха

ГАСТРОИНТЕСТИНАЛЬНЫЕ СИМПТОМЫ

- Боль в животе
- Тошнота
- Диарея
- Анорексия и снижение аппетита

КОСТНО-МЫШЕЧНЫЕ СИМПТОМЫ

- Боль в суставах
- Мышечная боль

ПСИХИАТРИЧЕСКИЕ СИМПТОМЫ

- Симптомы депрессии
- Симптомы беспокойства

Baig AM. Chronic COVID Syndrome: Need for an appropriate medical terminology for Long-COVID and COVID Long-Haulers. J Med Virol. 2020 Oct 23.
COVID-19 rapid guideline: managing the long-term effects of COVID-19. London: National Institute for Health and Care Excellence (UK); 2020 Dec 18. PMID: 33555768.
Shah W, Hillman T, Playford ED, Hishmeh L. Managing the long term effects of covid-19: summary of NICE, SIGN, and RCGP rapid guideline. BMJ. 2021 Jan 22;372:n136.

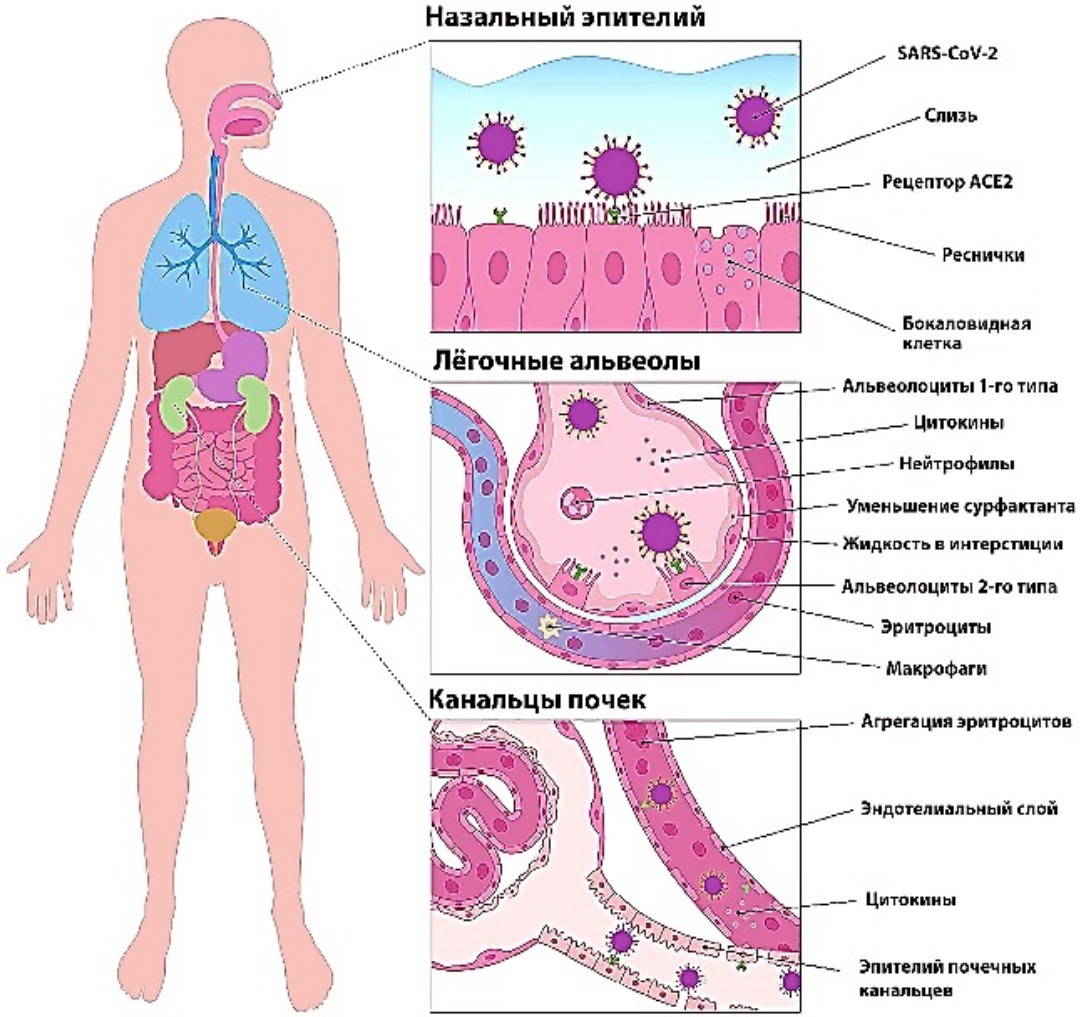

МИШЕНИ SARS-CoV-2

И ФОРМЫ БОЛЕЗНИ

- **КАТАРАЛЬНАЯ ФОРМА**
  - мукозальная система ТАЛТ (TALT) – носоглотка, евстахиева труба, ухо
  - мукозальная система НАЛТ (NALT) – носовая полость, рот и ротоглотка, конъюнктивы
- **ЛЁГОЧНАЯ ФОРМА**
  - мукозальная система БАЛТ (BALT) – трахея, бронхи, лёгкие, грудные железы (у женщин)
- **КИШЕЧНАЯ ФОРМА**
  - мукозальная система КАЛТ (GALT): пищевод, желудок, тонкий кишечник, толстый кишечник и урогенитальный тракт

Bourgonje AR, Abdulle AE, Timens W, Hillebrands JL, Navis GJ, Gordijn SJ, Bolling MC, Dijkstra G, Voors AA, Osterhaus AD, van der Voort PH, Mulder DJ, van Goor H. Angiotensin-converting enzyme 2 (ACE2), SARS-CoV-2 and the pathophysiology of coronavirus disease 2019 (COVID-19). J Pathol. 2020 May 17:10.1002/path.5471.
Ni W, Yang X, Yang D, Bao J, Li R, Xiao Y, Hou C, Wang H, Liu J, Yang D, Xu Y, Cao Z, Gao Z. Crit Care. 2020 Jul 13;24(1):422.

ПОВРЕЖДЕНИЕ ЛЁГКИХ ВИРУСОМ SARS-CoV-2

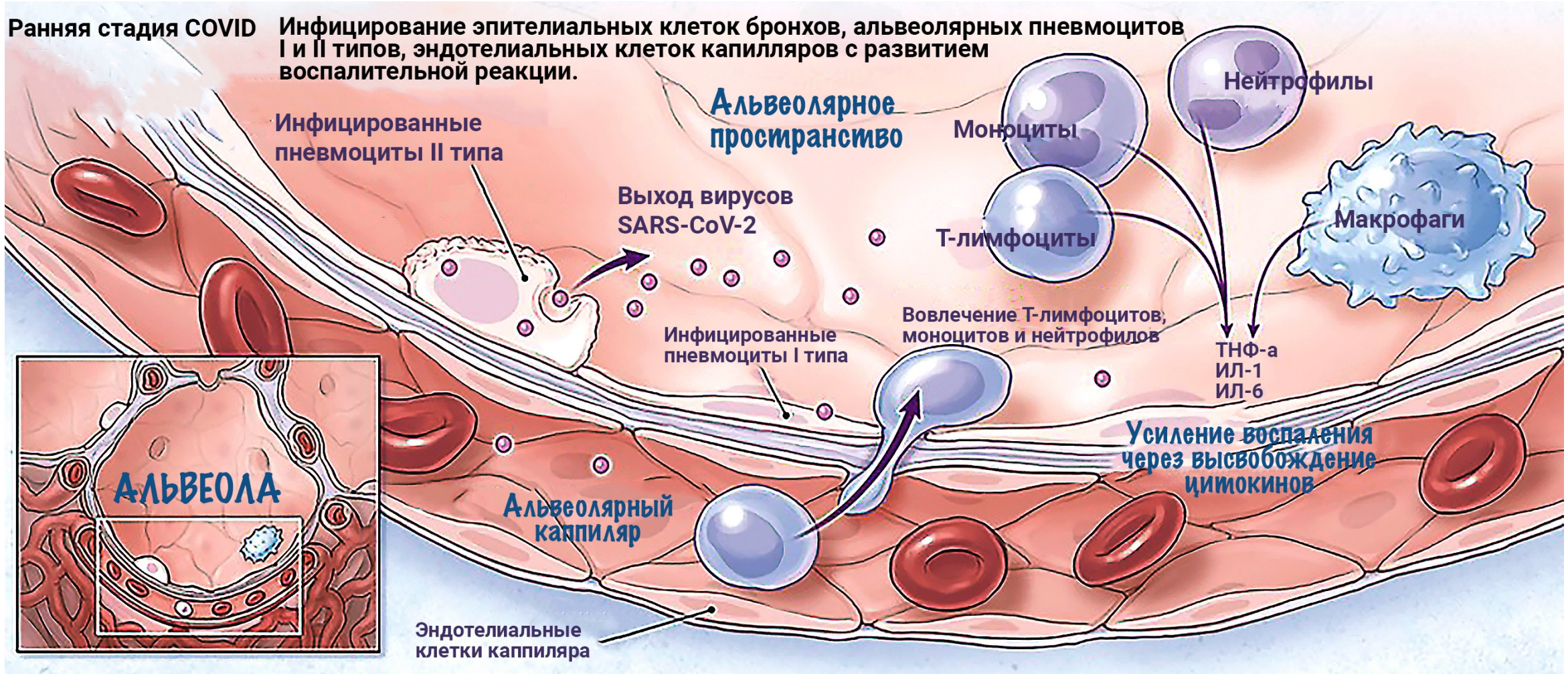

Livingston E, Bucher K, Rekito A. Coronavirus Disease 2019 and Influenza 2019-2020. JAMA. 2020 Mar 24;323(12):1122.

ПЕРВАЯ (ЭКСУДАТИВНАЯ) ФАЗА ПОВРЕЖДЕНИЯ ЛЁГКИХ ВИРУСОМ SARS-CoV-2

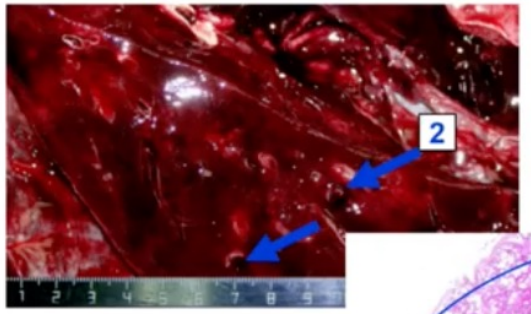

Соответствует картине «матового стекла» на КТ

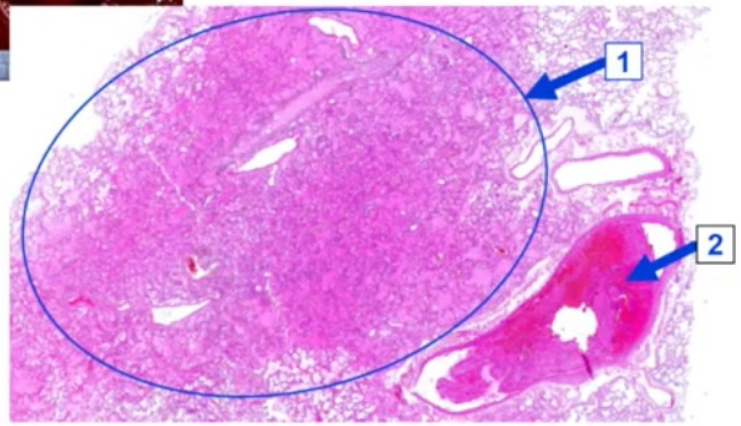

Очаг ранней стадии первой фазы ДАП с внутриальвеолярным отеком, полнокровием микоциркуляции (стрелка 1), тромб ветви легочной вены (стрелка 2)

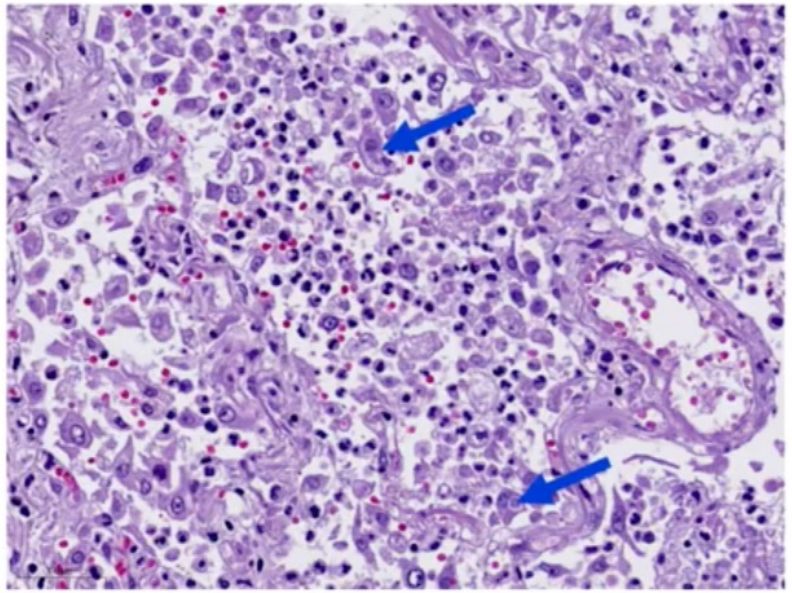

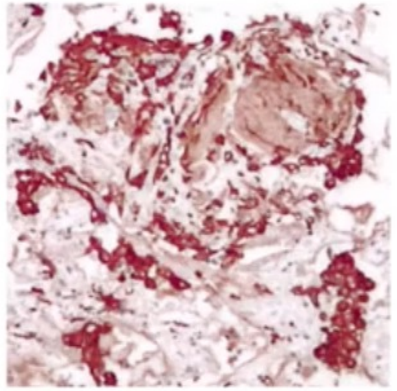

ИГХ: моноциты и макрофаги в экссудате и инфильтрате

Внутриальвеолярный экссудат, повреждение аэро-гематического барьера, активация макрофагальной системы (вторичный гемофагоцитарный лимфогистиоцитоз - стрелки, «цитокиновый шторм»)

Патологическая анатомия COVID-19: Атлас / Зайратьянц О. В., Самсонова М. В., Михалева Л. М., Черняев А. Л., Мишнев О. Д., Крупнов Н. М., Калинин Д. В. Под общей ред. О. В. Зайратьянца. – Москва, ГБУ «НИИОЗММ ДЗМ», 2020.

ПОВРЕЖДЕНИЕ ЛЁГКИХ ВИРУСОМ SARS-CoV-2

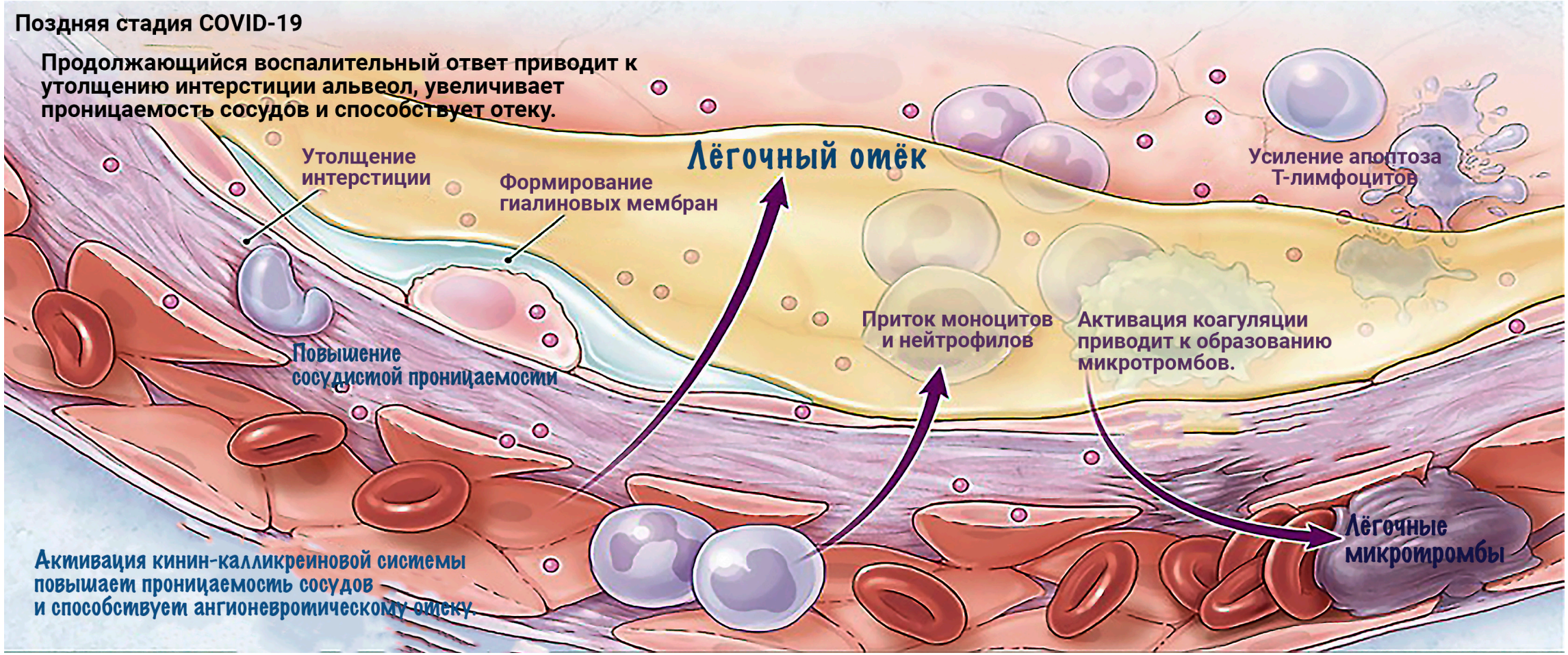

Livingston E, Bucher K, Rekito A. Coronavirus Disease 2019 and Influenza 2019-2020. JAMA. 2020 Mar 24;323(12):1122.

КЛИНИЧЕСКИЙ СЛУЧАЙ: ПАЦИЕНТ АМБ*

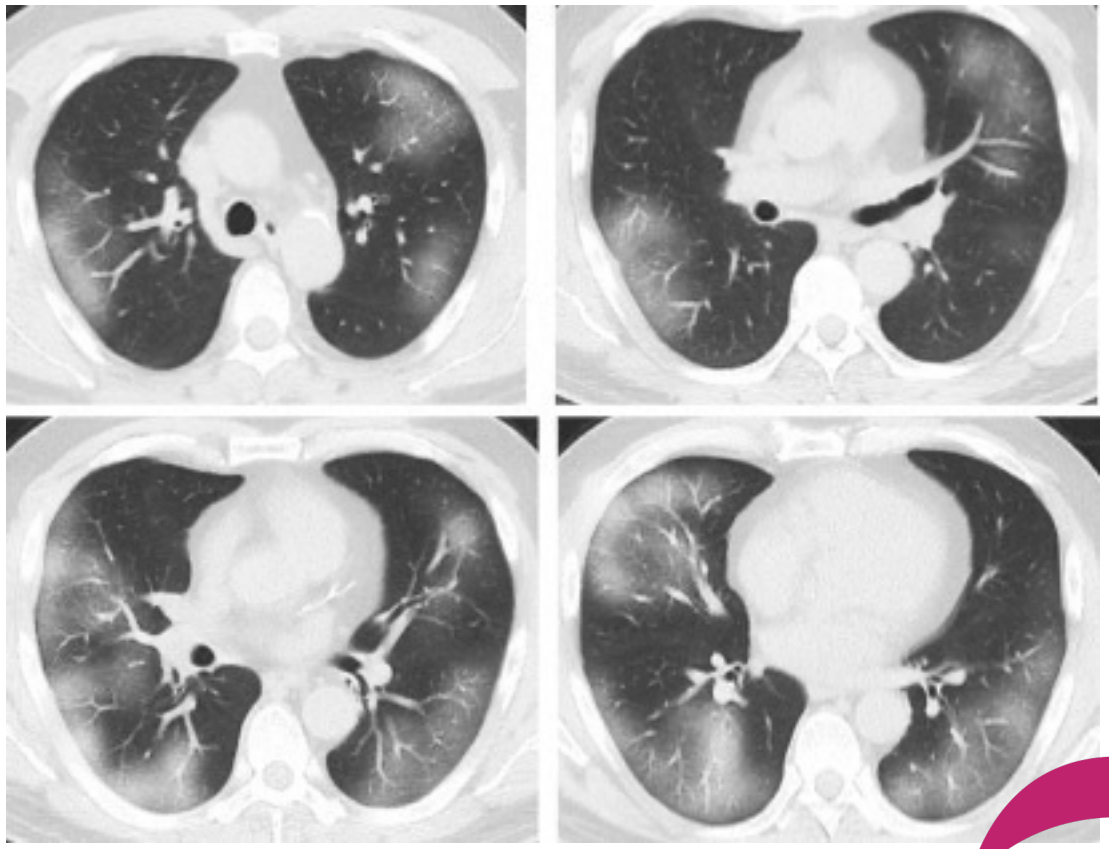

Мужчина, 58 лет, май 2021

90 дней

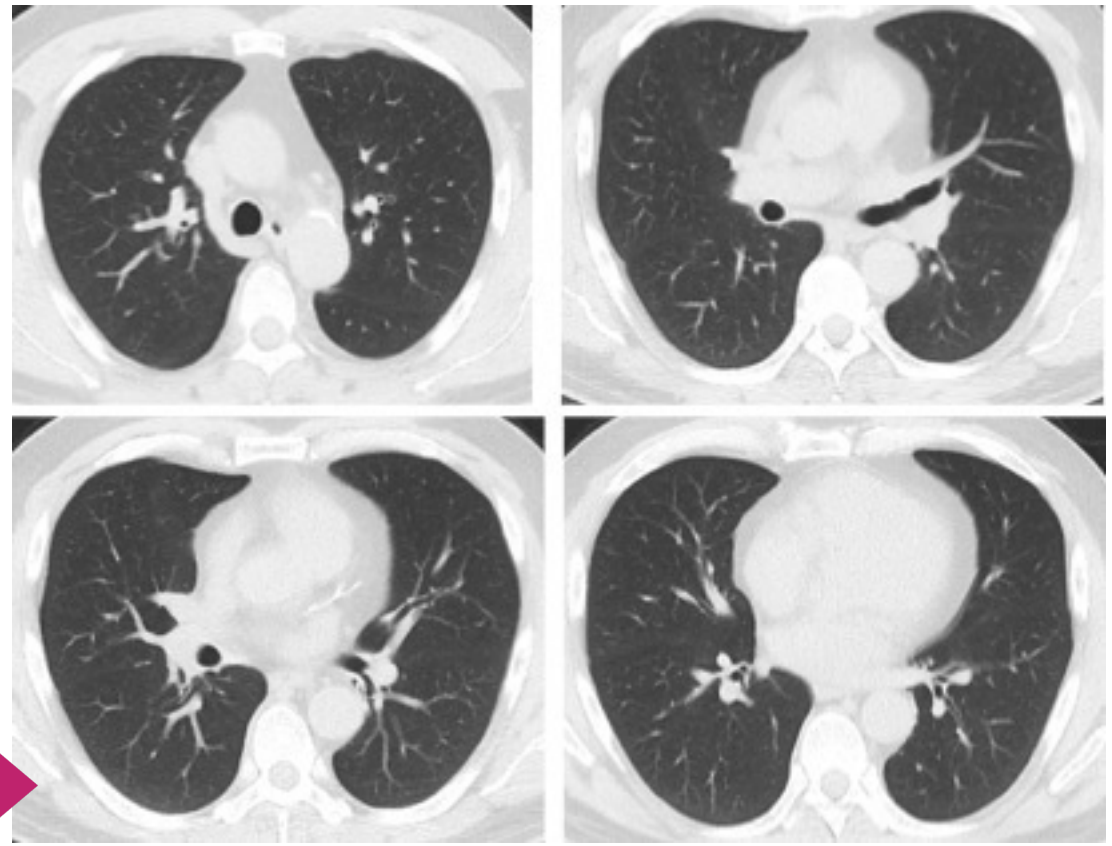

Мужчина, 58 лет, сентябрь 2021

*гипотетический пациент

Бабак Сергей Львович, д.м.н., проф. каф. фтизиатрии и пульмонологии Лечебного факультета МГМСУ. им. А.И. Евдокимова 23.03.2021 (из личного архива)

ВОЗМОЖНЫЕ СЦЕНАРИИ РАЗВИТИЯ COVID-19



Бессимптомное инфицирование/носительство

Полимеразная PCR-RT (+); отсутствие симптомов; интактная Rx

Острое респираторное заболевание (ОРЗ)

Полимеразная PCR-RT (+); лихорадка; респираторные, гастроинтестинальные и др. симптомы; интактная МСКТ ОГК

- **ОСТРАЯ ИНТЕРСТИЦИАЛЬНАЯ ПНЕВМОНИЯ (ОИП):** Полимеразная PCR-RT (+); симптомы ОРЗ; МСКТ- паттерн COVID-19
- **ТЯЖЁЛАЯ пневмония:** ….+ ЧДД≥30/мин; SpO_2≤93%; PaO_2/FiO_2 ≤ 300 мм рт.ст.
- **КРИТИЧЕСКАЯ пневмония:** ... + ИВЛ; септический шок; полиорганная недостаточность

Lai CC, Liu YH, Wang CY, et al. J Microbiol Immunol Infect. 2020 Jun;53(3):404-412.
Минздрав РФ. Временные методические рекомендации. Профилактика, диагностика, и лечение новой коронавирусной инфекции (COVID-19). Версия 12. от 22.09.2021
Дата обращения 23.09.2021. Источник: https://static-0.minzdrav.gov.ru/system/attachments/attaches/000/058/075/original/ВМР_COVID-19_V12.pdf

ОБЩИЕ И РЕСПИРАТОРНЫЕ СИМПТОМЫ ЧЕРЕЗ 6 МЕСЯЦЕВ У ПОСТ-COVID ПАЦИЕНТОВ

American Academy of Allergy, Asthma and Immunology Annual Meeting;
Feb. 26-March 1, 2021

Shah W, Hillman T, Playford ED, Hishmeh L. Managing the long term effects of covid-19: summary of NICE, SIGN, and RCGP rapid guideline. BMJ. 2021 Jan 22;372:n136.
Rossavik EB, et al. Abstract L29. Presented at: American Academy of Allergy, Asthma and Immunology Annual Meeting; Feb. 26-March 1, 2021 (virtual meeting). Respiratory symptoms persist 6 months after hospitalization for COVID-19:
Источник: https://www.healio.com/news/pulmonology/20210304/respiratory-symptoms-persist-6-months-after-hospitalization-for-covid19-survey?utm_source=selligent&utm_medium=email&utm_campaign=news&M_BT=218351118409

МУКОЗАЛЬНАЯ ИММУННАЯ СИСТЕМА (МАЛТ)

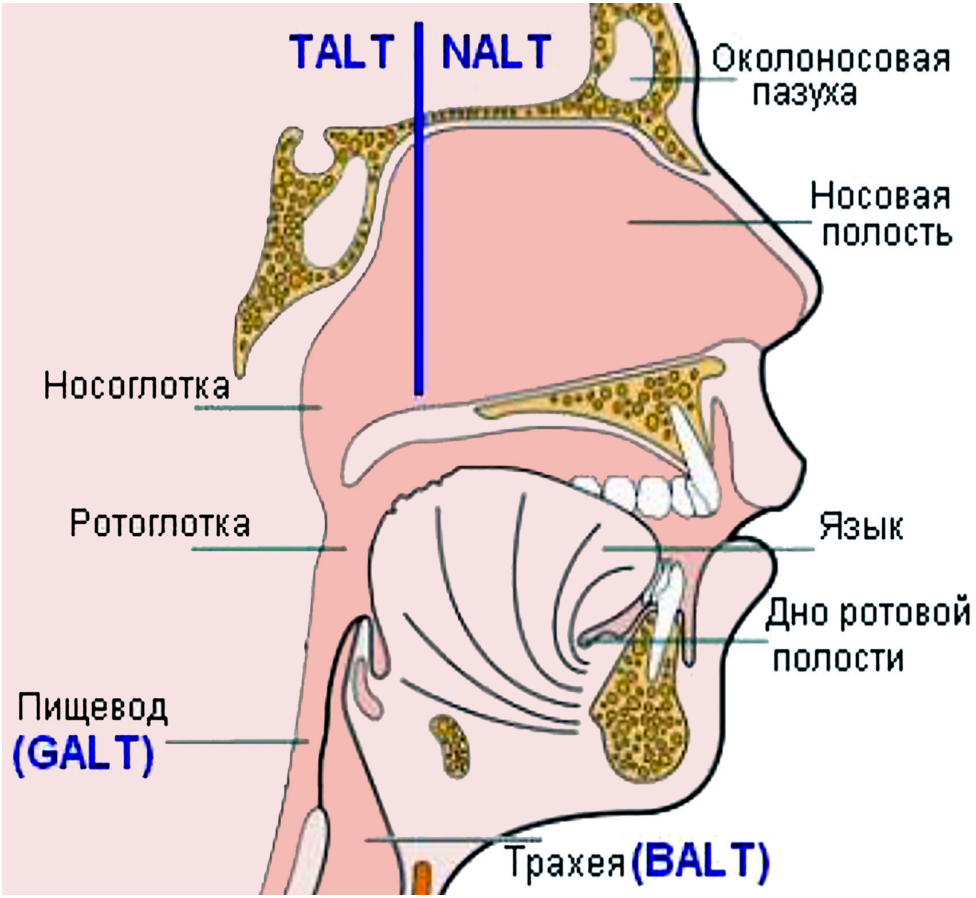

- **АВТОНОМНАЯ СИСТЕМА ИММУНИТЕТА**
  - представленная слизью (муко-), эпителием, лимфоидной тканью (МАЛТ, MALT)
- **ЭШЕЛОНИРОВАННАЯ (по этажам)**
  - ТАЛТ (TALT); НАЛТ (NALT); БАЛТ (BALT); КАЛТ (GALT); ДАЛТ (SALT)
- **СТРУКТУРНО С ДИФФЕРЕНЦИРОВАННА**
  - альвеолярные макрофаги
  - секреторные IgA (S-IgA)
  - муцины, бокаловидные клетки, клетки Клара

Курбачева О.М., Амантурлиева М.Е. Роль барьерной функции слизистых оболочек при аллергических заболеваниях и при сублингвальной аллерген-специфической иммунотерапии. Бюллетень сибирской медицины. 2017; 16 (2): 32–46.
Цывкина А.А., Лусс Л.В., Царев С.В. Мукозальный иммунитет при патологии верхних дыхательных путей. Российский аллергологический журнал. 2011; 2: 22–25.

ЭПИГЕНЕТИЧЕСКИЕ МЕХАНИЗМЫ ВЫБРОСА МОКРОТЫ

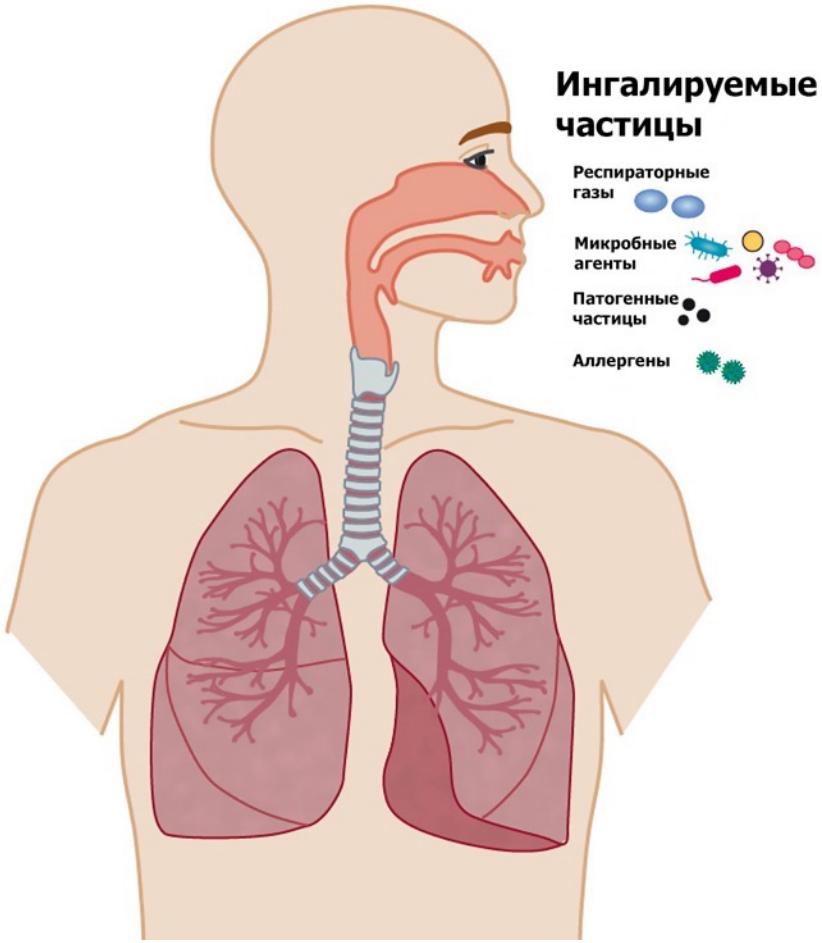

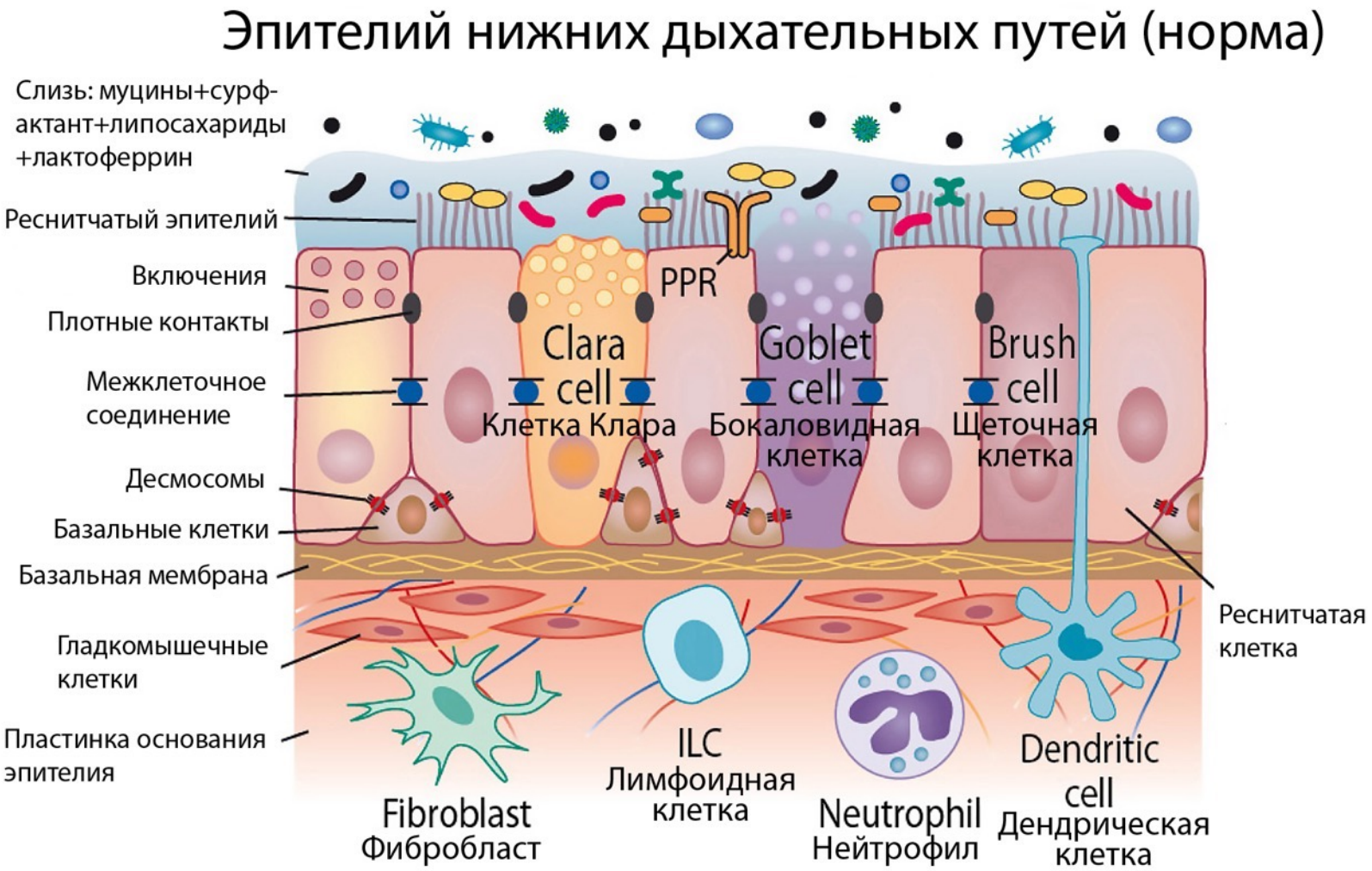

Laulajainen-Hongisto A, Toppila-Salmi SK, Luukkainen A, Kern R. Airway Epithelial Dynamics in Allergy and Related Chronic Inflammatory Airway Diseases. Front Cell Dev Biol. 2020 Mar 27;8:204.

ВОСПАЛЕНИЕ, ГОСПИТАЛИЗАЦИИ И ГИПЕРСЕКРЕЦИЯ

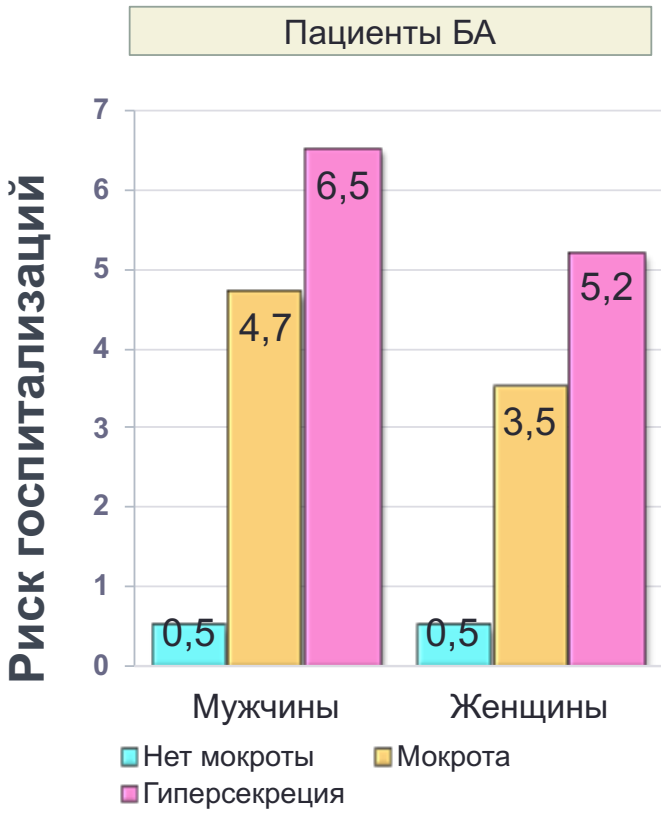

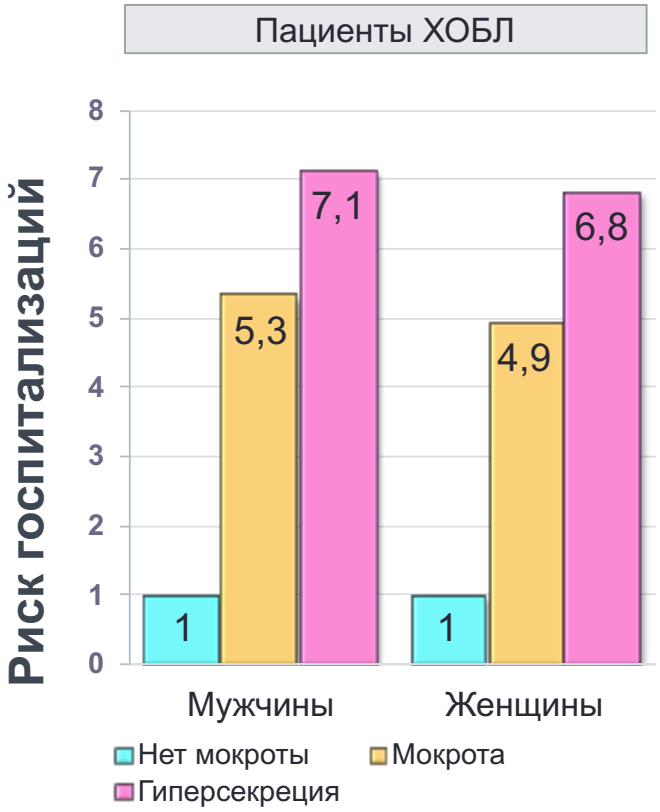

Cole PJ. Eur J Respir Dis Suppl. 1986;147:6-15.
Ramos FL, Krahnke JS, Kim V. Int J Chron Obstruct Pulmon Dis. 2014 Jan 24;9:139-50.

Prescott EI et al. Ugeskr Laeger. 1996 Nov 4;158(45):6456-60.
Rogers DF. Respir Care. 2007 Sep;52(9):1176-93; discussion 1193-7.
Balsamo R, et al. Eur Respir Rev. 2010 Jun;19(116):127-33.

КЛИНИЧЕСКАЯ СТРАТЕГИЯ ПРИ ПОСТКОВИДНОМ СИНДРОМЕ

1. Улучшение **ВЕНТИЛЯЦИИ** легких, **ГАЗООБМЕНА** и **КЛИРЕНСА**
2. Продолжение нутритивной поддержки
3. Повышение **ОБЩЕЙ ФИЗИЧЕСКОЙ ВЫНОСЛИВОСТИ**
4. Коррекция мышечной слабости
5. Повышение **МОБИЛЬНОСТИ**, преодоление **СТРЕССА**
6. Коррекция нарушения сна

Минздрав РФ. Временные методические рекомендации. Профилактика, диагностика, и лечение новой коронавирусной инфекции (COVID-19). Версия 12. от 22.09.2021 Дата обращения 23.09.2021. Источник: https://static-0.minzdrav.gov.ru/system/attachments/attaches/000/058/075/original/BMP_COVID-19_V12.pdf
Glöckl R, Buhr-Schinner H, Koczulla AR, Schipmann R, Schultz K, Spielmanns M, Stenzel N, Dewey S. DGP-Empfehlungen zur pneumologischen. Rehabilitation bei COVID-19 [Recommendations from the German Respiratory Society for Pulmonary Rehabilitation in Patients with COVID-19]. Pneumologie. 2020 Aug;74(8):496-504. German.
Малявин А.Г., Бабак С.Л., Горбунова М.В. Респираторная реабилитация пост-COVID-19 пациентов. Архивъ внутренней медицины. 2021; 11(1): 22-33.

ВЫВОДЫ (1): МУКОЦИЛИАРНЫЙ КЛИРЕНС

- **Мукоцилиарный клиренс, жизненно важный механизм защиты легких.** Чтобы быть эффективным, **он требует гармонизации** многих факторов, таких как биение ресничек, скорость секреции слизи, её реологию и транспортабельность.
- **Мукоактивные агенты широко показаны у пациентов с острыми и хроническими лёгочными заболеваниями,** приводящими к нарушению секреции и транспорта слизи.

Irwin RS, French CL, Chang AB, Altman KW; CHEST Expert Cough Panel.
Classification of Cough as a Symptom in Adults and Management Algorithms: CHEST Guideline and Expert Panel Report. Chest. 2018 Jan;153(1):196-209.
Scaglione F, Petrini O. Clin Med Insights Ear Nose Throat. 2019 Jan 9;12:1179550618821930.
Kantar A, Klimek L, Cazan D, Sperl A, Sent U, Mesquita M. Multidiscip Respir Med. 2020 Mar 3;15(1):511.

ВЫВОДЫ (2): ПОСТКОВИДНЫЙ СИНДРОМ

- **РЕСПИРАТОРНЫЕ СИМПТОМЫ постCOVID пациентов:**
  - **ДЫХАТЕЛЬНАЯ УТОМЛЯЕМОСТЬ (усталость)**
  - **УКОРОЧЕНИЕ дыхания**
  - **КАШЕЛЬ**
  - **ОДЫШКА**

  связаны с изменениями мукозальной иммунной системы (МАЛТ) и гиперсекреторными мукоцилиарными нарушениями.

- **Пациенты с ПОСТКОВИДНЫМ СИНДРОМОМ нуждаются в проведении восстановительной муколитической терапии (ВМТ)**

Baig AM. Chronic COVID Syndrome: Need for an appropriate medical terminology for Long-COVID and COVID Long-Haulers. J Med Virol. 2020 Oct 23.
COVID-19 rapid guideline: managing the long-term effects of COVID-19. London: National Institute for Health and Care Excellence (UK); 2020 Dec 18. PMID: 33555768.
Shah W, Hillman T, Playford ED, Hishmeh L. Managing the long term effects of covid-19: summary of NICE, SIGN, and RCGP rapid guideline. BMJ. 2021 Jan 22;372:n136.

ТЕРАПИЯ ПАЦИЕНТОВ С ПОСТКОВИДНЫМ СИНДРОМОМ

АМБУЛАТОРНАЯ КЛИНИЧЕСКАЯ ТАКТИКА

Yang LL, Yang T. Pulmonary rehabilitation for patients with coronavirus disease 2019 (COVID-19). Chronic Dis Transl Med. 2020 May 14;6(2):79-86.
Glöckl R, Buhr-Schinner H, Koczulla AR, Schipmann R, Schultz K, Spielmanns M, Stenzel N, Dewey S. DGP-Empfehlungen zur pneumologischen Rehabilitation bei COVID-19 [Recommendations from the German Respiratory Society for Pulmonary Rehabilitation in Patients with COVID-19]. Pneumologie. 2020 Aug;74(8):496-504. German.
Lazzeri M, Lanza A, Bellini R, Bellofiore A, Cecchetto S, Colombo A, D'Abrosca F, Del Monaco C, Gaudiello G, Paneroni M, Privitera E, Retucci M, Rossi V, Santambrogio M, Sommariva M, Frigerio P. Respiratory physiotherapy in patients with COVID-19 infection in acute setting: a Position Paper of the Italian Association of Respiratory Physiotherapists (ARIR). Monaldi Arch Chest Dis. 2020 Mar 26;90(1).
Demeco A, Marotta N, Barletta M, Pino I, Marinaro C, Petraroli A, Moggio L, Ammendolia A. Rehabilitation of patients post-COVID-19 infection: a literature review. J Int Med Res. 2020 Aug;48(8):300060520948382.

ЛЕГОЧНАЯ РЕАБИЛИТАЦИЯ: ПРЕЦИЗИОННАЯ (ТОЧНАЯ) МЕДИЦИНА

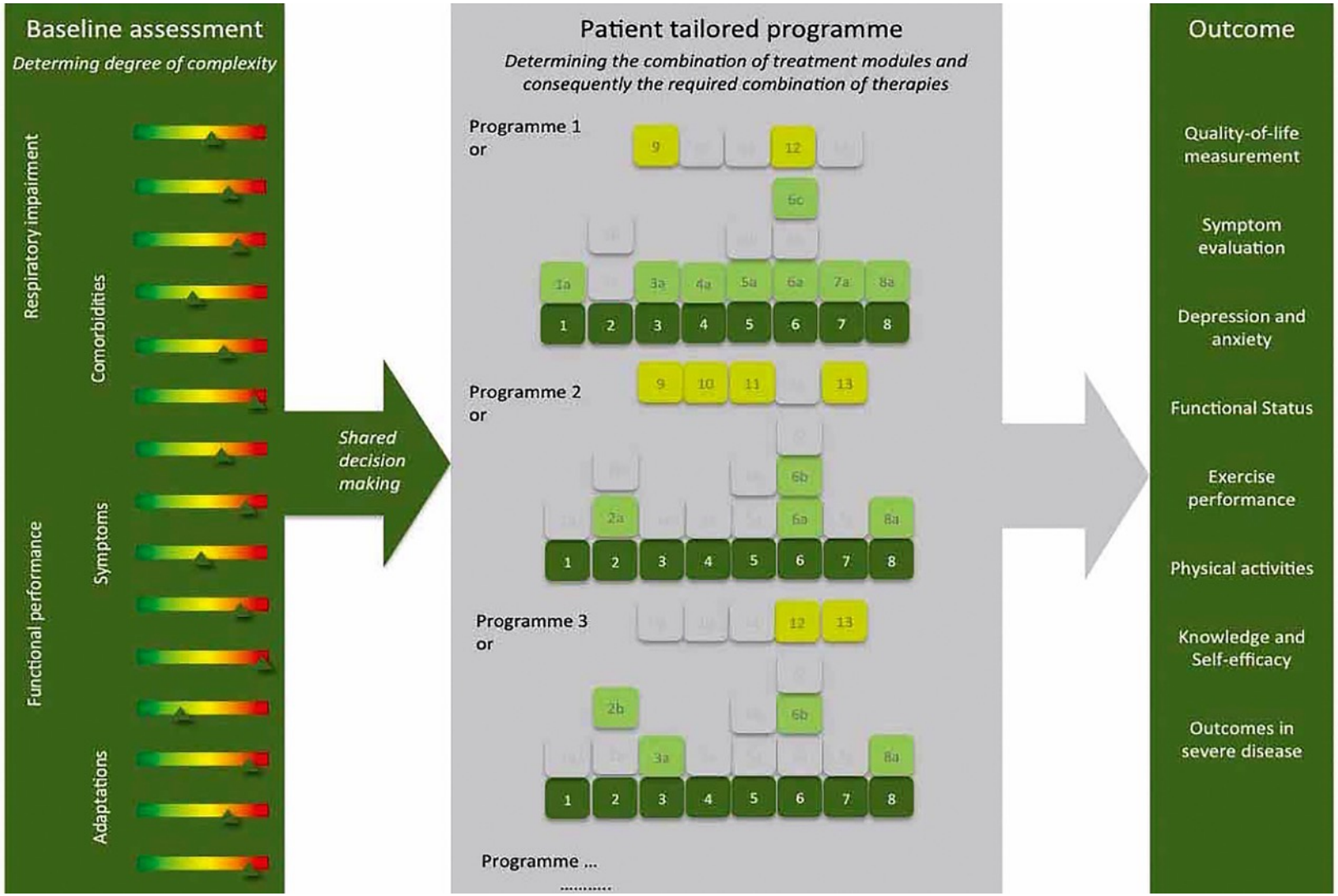

Wouters EFM, Wouters BBREF, Augustin IML, et al. Personalised pulmonary rehabilitation in COPD. Eur Respir Rev. 2018 Mar 28;27(147):170125.

НЕОБХОДИМЫЕ ФУНКЦИОНАЛЬНЫЕ ИЗМЕРЕНИЯ

ФУНКЦИЯ ВНЕШНЕГО ДЫХАНИЯ

Спирография

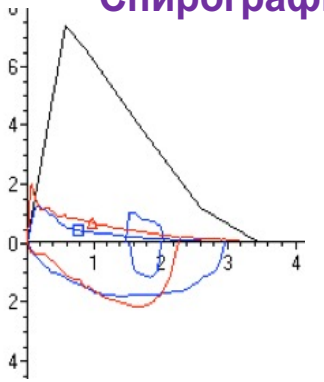

Кривая поток-объем

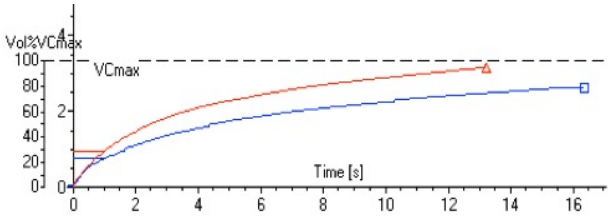

ЖЕЛ **ОФВ$_1$** **ОФВ$_1$/ЖЕЛ**

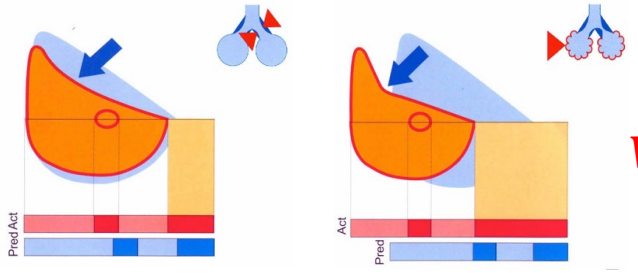

$$V = \Delta P x \pi r^4 / 8\eta l$$

ФУНКЦИЯ ВНЕШНЕГО ДЫХАНИЯ

Диффузионная способность

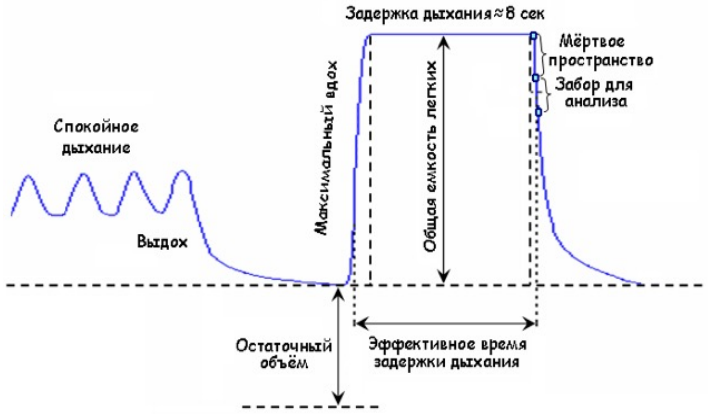

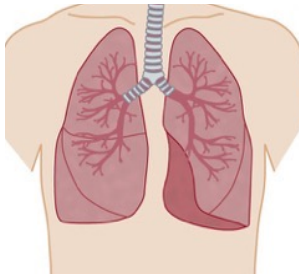

DLCO/TLCO

Растворение кислорода в крови

N = 80-120%

Функциональная диагностика в пульмонологии. Монография. Под.ред. Айсанов З.Р., Черняк А.В. М.: Издательский холдинг «Атмосфера», 2016 г.

ИНТЕРПРЕТАЦИЯ ФУНКЦИОНАЛЬНЫХ НАРУШЕНИЙ

КЛИНИЧЕСКИЕ КРИТЕРИИ			ФУНКЦИОНАЛЬНЫЕ КРИТЕРИИ	
ТЯЖЕСТЬ	% (от долж.)	ОБОЗНАЧЕНИЕ	ТЯЖЕСТЬ	% (от долж.)
ЛЕГКИЕ	80 - 100	GOLD=1	НОРМА	80-100
СРЕДНИЕ	50-80	GOLD=2	ЛЕГКИЕ	60-80
ТЯЖЕЛЫЕ	30-50	GOLD=3	СРЕДНИЕ	40-60
КРАЙНЕ ТЯЖЕЛЫЕ	менее 30	GOLD=4	ТЯЖЕЛЫЕ	менее 40

2020 Global strategy for prevention, diagnosis and management of COPD (GOLD). Available from: https://goldcopd.org/wp-content/uploads/2019/12/GOLD-2020-FINAL-ver1.2-03Dec19_WMV.pdf
Hyatt RE, Scanlon PD, Nakamura M. Spirometry: dynamic lung volumes. In: Hyatt RE, Scanlon PD, Nakamura M. Interpretation of Pulmonary Function Tests: A Practical Guide. Philadelphia: Lippincott-Raven, 2014:4–22.

КЛИНИЧЕСКИЙ ПРИМЕР: ФУНКЦИОНАЛЬНЫЕ ПОСЛЕДСТВИЯ COVID-19

Пациент Л.К.Ю., бел/муж. 38, ИМТ=22,4 кг/м2; GLI-2012

КЛИНИЧЕСКИЕ симптомы:

периодический непродуктивный кашель >3/н

АНАМНЕЗ:

COVID-19 длительность -40 дней ранее без лёгочной патологии

ФУНКЦИОНАЛЬНЫЕ ДАННЫЕ:

ЖЕЛ = 4,20 л (85%)
ОФВ1= 3,64 л (90%)
ОФВ1/ЖЕЛ = 0.85 (104%)

ОЕЛ = 5,77 л (85%)
ОО = 1,49 л (78%)

DLCO = 23,06 (72%)

Пациент А.А.В., бел/муж. 50, ИМТ=31,5 кг/м^2; GLI-2012

КЛИНИЧЕСКИЕ симптомы:

периодический непродуктивный кашель одышка при умеренной физической активности

АНАМНЕЗ:

COVID-19 длительность -46 дней; ХОБ - 20 пачка/лет

ФУНКЦИОНАЛЬНЫЕ ДАННЫЕ:

ЖЕЛ = 4,29 л (83%)
ОФВ1= 3,39 л (84%)
ОФВ1/ЖЕЛ = 0.79 (100%)

ОЕЛ = 6,19 л (84%)
ОО = 1,90 л (84%)

DLCO = 24,15 (76%)

Малявин А.Г., Бабак С.Л., Горбунова М.В. Респираторная реабилитация пост-COVID-19 пациентов. Архивъ внутренней медицины. 2021; 11(1): 22-33.

ЛЁГОЧНАЯ ПРОГРАММА РЕАБИЛИТАЦИИ

ВЕНТИЛЯЦИЯ	бронхолитики (M_{2-3} и β_2)
МУКОЦИЛИАРНЫЙ КЛИРЕНС	муколитики, дренажные солевые растворы, дыхательная гимнастика
ГАЗООБМЕН	антиоксидант с антигипоксическим и протективным действием

Минздрав РФ. Временные методические рекомендации. Профилактика, диагностика, и лечение новой коронавирусной инфекции (COVID-19). Источник: https://static-0.minzdrav.gov.ru/system/attachments/attaches/000/052/548/original/MP_COVID-19_%28v.9%29.pdf?1603730062
Glöckl R, Buhr-Schinner H, Koczulla AR, Schipmann R, Schultz K, Spielmanns M, Stenzel N, Dewey S. DGP-Empfehlungen zur pneumologischen Rehabilitation bei COVID-19 [Recommendations from the German Respiratory Society for Pulmonary Rehabilitation in Patients with COVID-19]. Pneumologie. 2020 Aug;74(8):496-504. German.
Малявин А.Г., Бабак С.Л., Горбунова М.В. Респираторная реабилитация пост-COVID-19 пациентов. Архивъ внутренней медицины. 2021; 11(1): 22-33.

ЛАЙФ-ХАКИ НЕБУЛАЙЗЕРНОЙ ТЕРАПИИ

АМБУЛАТОРНАЯ КЛИНИЧЕСКАЯ ТАКТИКА

Glöckl R, Buhr-Schinner H, Koczulla AR, Schipmann R, Schultz K, Spielmanns M, Stenzel N, Dewey S. DGP-Empfehlungen zur pneumologischen Rehabilitation bei COVID-19 [Recommendations from the German Respiratory Society for Pulmonary Rehabilitation in Patients with COVID-19]. Pneumologie. 2020 Aug;74(8):496-504. German.
Малявин А.Г., Бабак С.Л., Горбунова М.В. Респираторная реабилитация пост-COVID-19 пациентов. Архивъ внутренней медицины. 2021; 11(1): 22-33.

УСТРОЙСТВО СТРУЙНОГО НЕБУЛАЙЗЕРА

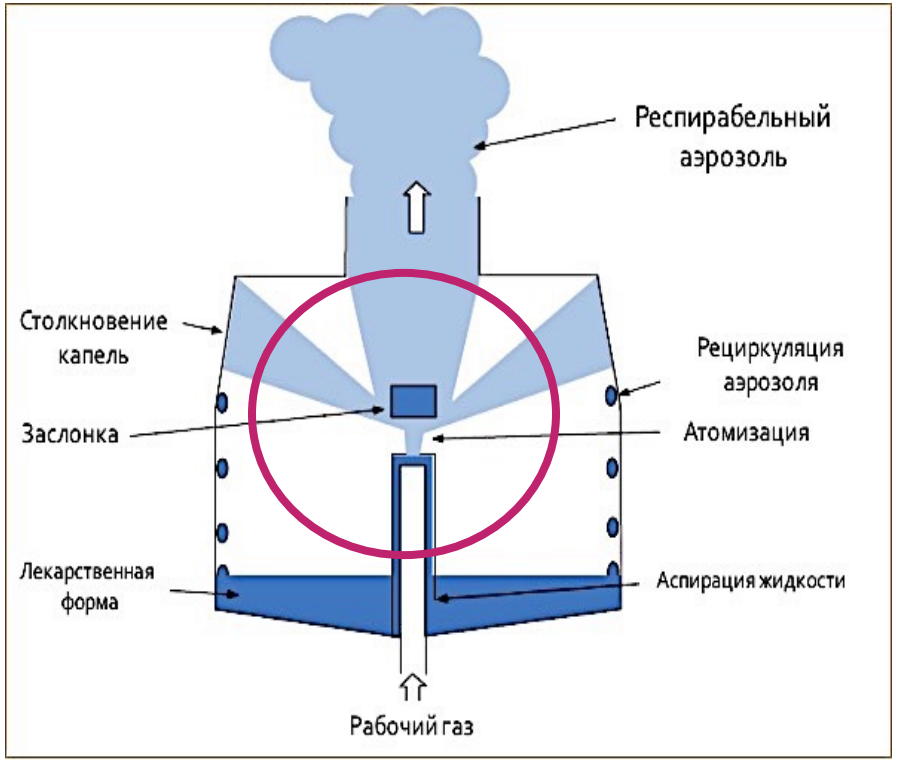



Конвекционный небулайзер является наиболее распространенным типом систем доставки. Такой небулайзер производит аэрозоль с постоянной скоростью, во время вдоха происходит вовлечение воздуха через Т-трубку и разведение аэрозоля.

Stein SW, Thiel CG. The History of Therapeutic Aerosols: A Chronological Review. J Aerosol Med Pulm Drug Deliv. 2017 Feb;30(1):20-41.
Brave H, MacLoughlin R. State of the Art Review of Cell Therapy in the Treatment of Lung Disease, and the Potential for Aerosol Delivery. Int J Mol Sci. 2020 Sep 3;21(17):6435.
Бабак Сергей Львович, проф. каф. фтизиатрии и пульмонологии лечебного факультета МГМСУ им. Евдокимова, 12.04.2021 (из личного архива)

ТЕХНОЛОГИЯ ВИРТУАЛЬНЫХ КЛАПАНОВ (V.V.T.)

- Направленное движение аэрозоля при вдохе
- Выдох происходит через отверстия в загубнике

- V.V.T. Технология:
- Высокая эффективность
- Минимальные потери лекарства
- Легкая чистка

- Поступление воздушного потока через специальные отверстия
- Создание отрицательного давления при вдохе

Stein SW, Thiel CG. The History of Therapeutic Aerosols: A Chronological Review. J Aerosol Med Pulm Drug Deliv. 2017 Feb;30(1):20-41.
Brave H, MacLoughlin R. State of the Art Review of Cell Therapy in the Treatment of Lung Disease, and the Potential for Aerosol Delivery. Int J Mol Sci. 2020 Sep 3;21(17):6435.
Бабак Сергей Львович, проф. каф. фтизиатрии и пульмонологии лечебного факультета МГМСУ им. Евдокимова, 12.04.2021 (из личного архива)

ПРЕПАРАТЫ ДЛЯ НЕБУЛАЙЗЕРНОЙ ТЕРАПИИ

БРОНХОЛИТИКИ

- Сальбутамол
- Ипратропий/Сальбутамол
- Ипратропий
- Ипратропий/Фенотерол

ГЛЮКОКОРТИКОСТЕРОИДЫ

- Будесонид (Пульмикорт®)

Авдеев С.Н. Устройства доставки ингаляционных препаратов, используемые при терапии заболеваний дыхательных путей. Рус. Мед. Журн. 2002: 10(5)
Бабак Сергей Львович, проф. каф. фтизиатрии и пульмонологии лечебного факультета МГМСУ им. Евдокимова, 12.04.2021 (из личного архива)

ПРЕПАРАТЫ ДЛЯ НЕБУЛАЙЗЕРНОЙ ТЕРАПИИ

МУКОЛИТИКИ

- Амброксол
- Дорназа α

АНТИБИОТИКИ

- Тобрамицин
- Колистиметат

Авдеев С.Н. Устройства доставки ингаляционных препаратов, используемые при терапии заболеваний дыхательных путей. Рус. Мед. Журн. 2002: 10(5)
Бабак Сергей Львович, проф. каф. фтизиатрии и пульмонологии лечебного факультета МГМСУ им. Евдокимова, 12.04.2021 (из личного архива)

ВЫВОДЫ: ОСОБЕННОСТИ НЕБУЛАЙЗЕРНОЙ ТЕРАПИИ

Ингаляционный путь доставки - «золотой стандарт» при лечении заболеваний органов дыхания [4]

1. Перенос лекарственного средства непосредственно к месту действия препарата
2. Прямое воздействие лекарства на орган-мишень
3. Немедленный эффект сразу после вдоха
4. Такой же лечебный эффект, как при оральном приеме, но с меньшей дозировкой
5. Сведение к минимуму возможных рисков системного неблагоприятного воздействия

Симонова О.И., Горинова Ю.В. Ингаляционная терапия раствором амброксола (Лазолван®): преимущества, особенности применения, эффективность // РМЖ. 2014. №21. С. 1530
Колосова Н.Г. Эффективность небулайзерной терапии у детей // РМЖ. 2015. № 18. С. 1086–1090.
Бабак С.Л. Рациональная муколитическая терапия в практике терапевта. Фарматека №3(356) 2018.
Малыхин Ф.Т., Визель А.А.,Визель И.Ю. Применение мукоактивных лекарственных средств в практике терапевта. Архивъ внутренней медицины. 2013;(5):10-5

НЕБУЛАЙЗЕРЫ: БРОНХОЛИТИЧЕСКАЯ ТЕРАПИЯ

Растворитель

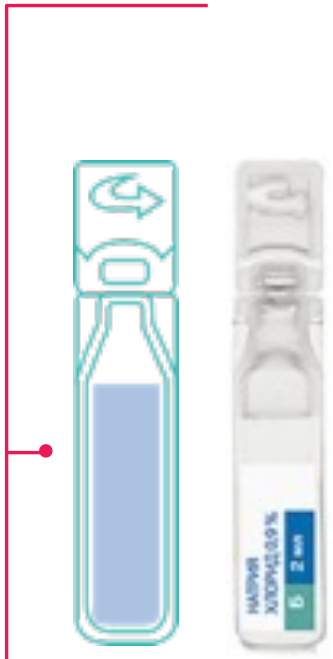

2 мл

Действующее вещество

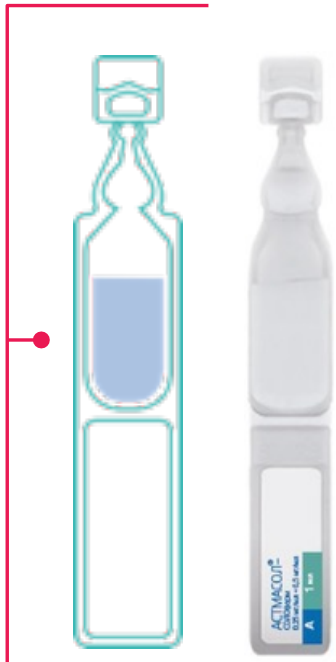

1 мл

ФЕНОТЕРОЛ + ИПРАТРОПИЙ

САЛЬБУТАМОЛ

- Выверенная доза препарата (наиболее часто назначаемая дозировка
  - - 1 мл раствора препарата + 2 мл растворителя
- Минимизированы ошибки при подготовке к ингаляции: стерильный растворитель в комплекте
- Стерильный раствор препарата сокращает риск микробной нагрузки на существующий воспалительный процесс

ООО «Гротекс»: 123022 Россия, Москва, Береговой проезд 5А,8 этаж (офис 1-3) ИСТОЧНИК: https://solopharm.com/catalog/pulmonology/284

АМБРОКСОЛ: КОМПЛЕКСНОЕ ДЕЙСТВИЕ [1-6]

РАЗЖИЖАЕТ

Муколитик — разжижает мокроту и уменьшает её вязкость.
Мукорегулятор – увеличивает секрецию в дыхательных путях, нормализует соотношения серозного и слизистого компонентов мокроты.

ОЧИЩАЕТ

Мукокинетик — усиливает ток и транспорт слизи (мукоцилиарный клиренс), активизируя и восстанавливая активность ресничек мерцательного эпителия бронхов.

ЗАЩИЩАЕТ

Усиливает продукцию и блокирует распад легочного сурфактанта, усиливает МЦК, что способствует защите органов дыхания.

1. Государственный реестр лекарственных средств: – [Электронный ресурс] – Режим доступа: https://grls.rosminzdrav.ru/Default.aspx (дата обращения: 24.05.2020).
2. Grassi C, et al Biomedical and functional changes in bronchoalveolar parameters induced by ambroxol treatment of chronic bronchitis. Pulmonary Surfactant System. Amsterdam: Elsevier , 361-370 (1983)
3. Мукоактивная терапия/ Под ред. Чучалина А.Г., Белевского А.С. – М.: Издательский дом «Атмосфера», 2006. 128с.
4. Бабак С.Л. Рациональная муколитическая терапия в практике терапевта. Фарматека №3(356) 2018.
5. Княжеская Н.П., Бобков Е.В. Современная муколитическая терапия заболеваний дыхательных путей // РМЖ. 2018. № 3(I). С. 30–35.
6. Мизерницкий Ю.Л., Мельникова И.М. Муколитическая и отхаркивающая фармакотерапия при заболеваниях лёгких у детей. М: Медпрактика-М 2013; 120

АМБРОКСОЛ: ПРОТИВОДЕЙСТВИЕ SARS-CoV-2

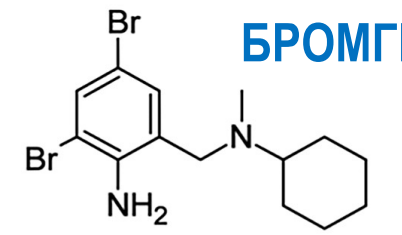

БРОМГЕКСИН

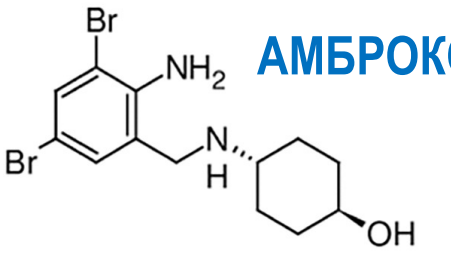

АМБРОКСОЛ

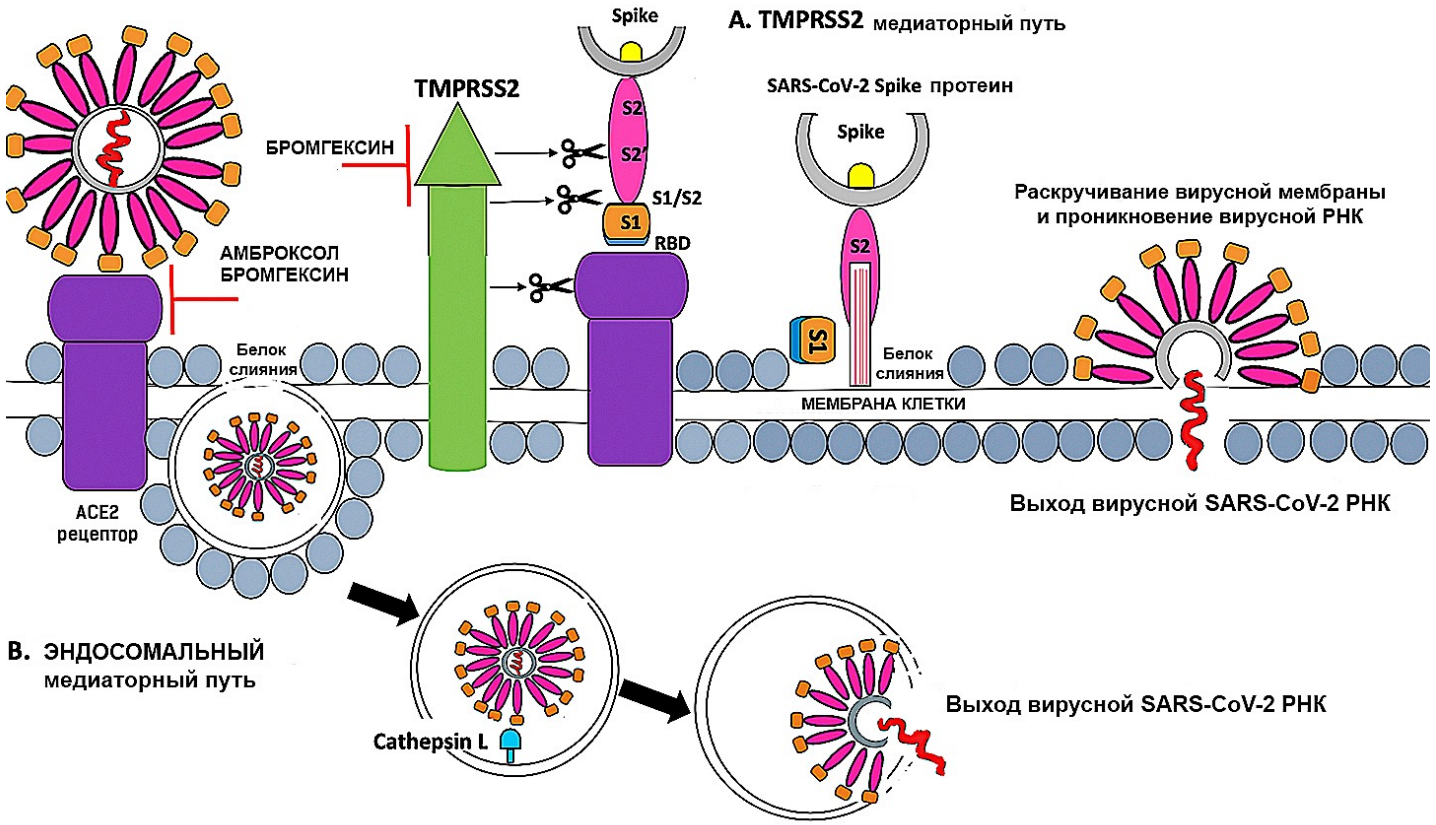

Olaleye OA, Kaur M, Onyenaka CC. Ambroxol Hydrochloride Inhibits the Interaction between Severe Acute Respiratory Syndrome Coronavirus 2 Spike Protein's Receptor Binding Domain and Recombinant Human ACE2. bioRxiv [Preprint]. 2020 Sep 14:2020.09.13.295691.
Gkogkou E, Barnasas G, Vougas K, Trougakos IP. Expression profiling meta-analysis of ACE2 and TMPRSS2, the putative anti-inflammatory receptor and priming protease of SARS-CoV-2 in human cells, and identification of putative modulators. Redox Biol. 2020 Sep;36:101615.

АМБРОКСОЛ: ПРОТИВОДЕЙСТВИЕ SARS-CoV-2

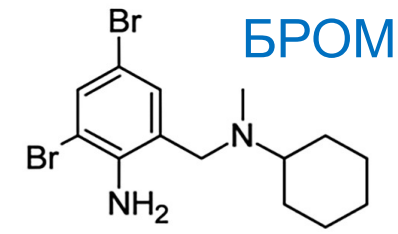

БРОМГЕКСИН

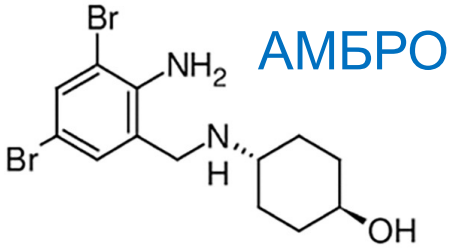

АМБРОКСОЛ

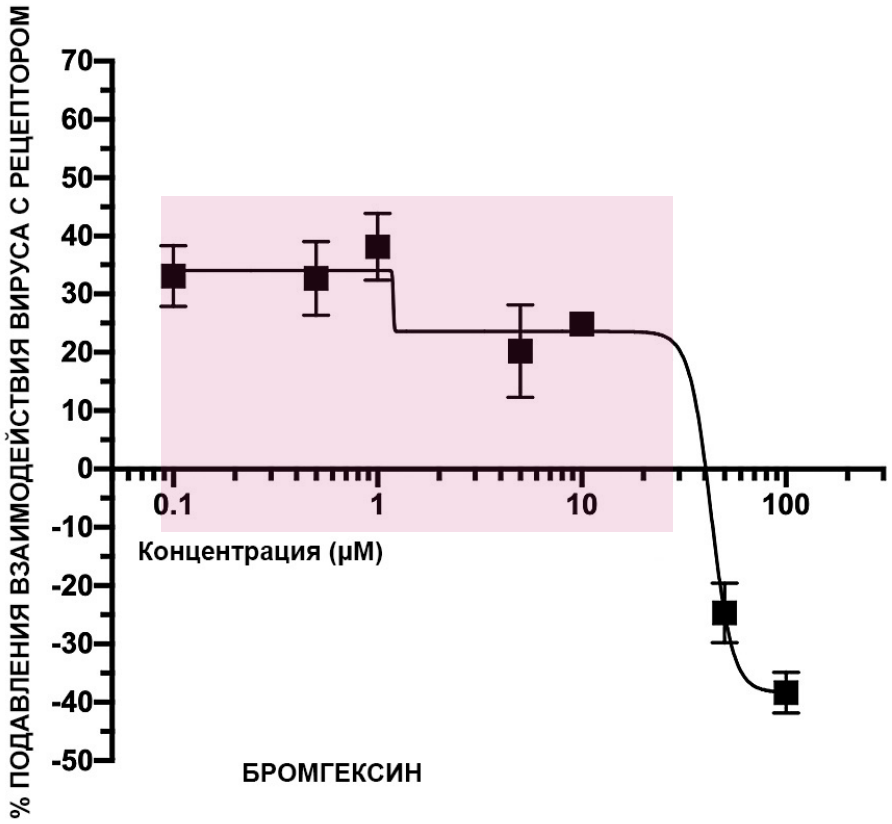

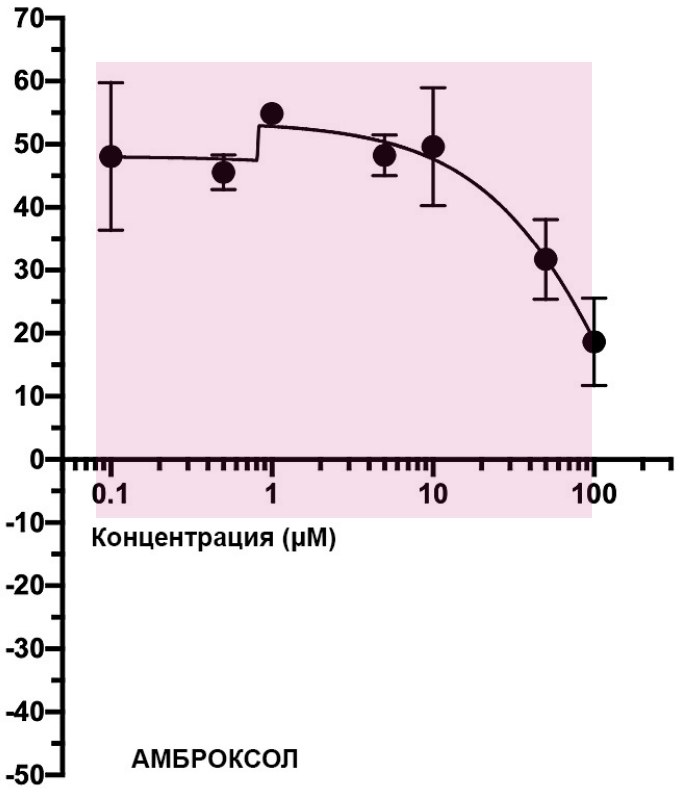

1. Olaleye OA, Kaur M, Onyenaka CC. Ambroxol Hydrochloride Inhibits the Interaction between Severe Acute Respiratory Syndrome Coronavirus 2 Spike Protein's Receptor Binding Domain and Recombinant Human ACE2. bioRxiv [Preprint]. 2020 Sep 14:2020.09.13.295691.
2. Gkogkou E, Barnasas G, Vougas K, Trougakos IP. Expression profiling meta-analysis of ACE2 and TMPRSS2, the putative anti-inflammatory receptor and priming protease of SARS-CoV-2 in human cells, and identification of putative modulators. Redox Biol. 2020 Sep;36:101615.

НЕБУЛАЙЗЕРЫ: ПОДОГРЕВ АЭРОЗОЛЯ

НЕБУЛАЙЗЕРНАЯ КАМЕРА С ПОДОГРЕВОМ

Источник: http://izomed.ru/device?id=250

- возможность работы в обычном режиме или с подогревом аэрозоля для
- устранения холодового бронхоспазма (выкашливания лекарственного препарата) из-за охлаждения аэрозоля в отличие от обычных компрессорных ингаляторов
- возможность работы с любым компрессорным ингалятором со стандартным размером коннекторов воздушного шланга и с давлением на входе небулайзера от 0,85 до 1,25 бар

АМБРОКСОЛ

Юнидозы (тюбик-капельницы); 1 мл и 2 мл

Л.В. Осипов, Ю.Н. Жилин, С.Н. Авдеев, Ю.Л. Мизерницкий. Применение ультразвуковых и компрессорных ингаляторов (небулайзеров) для лечения заболеваний дыхательных путей и легких. Практические рекомендации для пользователей. Москва, ИзоМед, 2014

ДРЕНИРУЮЩИЕ ДЫХАТЕЛЬНЫЕ УПРАЖНЕНИЯ

Это сочетание динамических дыхательных упражнений с определенным положением тела.

Дренирующие дыхательные упражнения способствуют оттоку отделяемого из бронхов в трахею с последующим выделением мокроты во время откашливания.

Динамические дыхательные упражнения способствуют наилучшему расширению грудной клетки в ее нижней части и осуществлению полноценного вдоха.

Флаттер с управляемым сопротивлением Acapella®

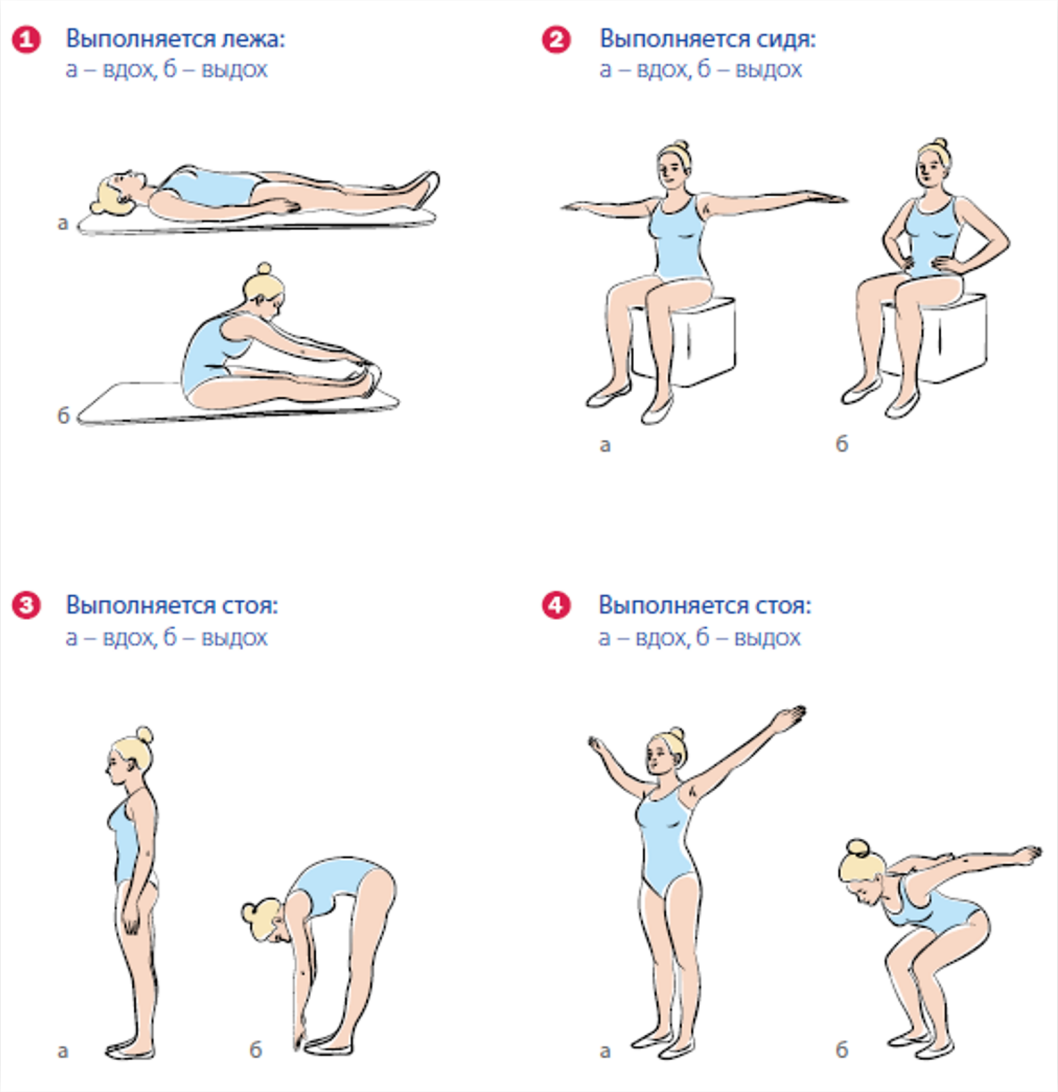

Ачкасов Е.Е., Таламбум Е.А., Хорольская А.Б. Лечебная физическая культура при заболеваниях органов дыхания. М.: Триада – Х, 2011. 100 с.

АНТИОКСИДАНТ С АНТИГИПОКСИЧЕСКИМ И ПРОТЕКТИВНЫМ ДЕЙСТВИЕМ

АМБУЛАТОРНАЯ КЛИНИЧЕСКАЯ ТАКТИКА

Yang LL, Yang T. Pulmonary rehabilitation for patients with coronavirus disease 2019 (COVID-19). Chronic Dis Transl Med. 2020 May 14;6(2):79-86.

Glöckl R, Buhr-Schinner H, Koczulla AR, Schipmann R, Schultz K, Spielmanns M, Stenzel N, Dewey S. DGP-Empfehlungen zur pneumologischen Rehabilitation bei COVID-19 [Recommendations from the German Respiratory Society for Pulmonary Rehabilitation in Patients with COVID-19]. Pneumologie. 2020 Aug;74(8):496-504. German.

Lazzeri M, Lanza A, Bellini R, Bellofiore A, Cecchetto S, Colombo A, D'Abrosca F, Del Monaco C, Gaudiello G, Paneroni M, Privitera E, Retucci M, Rossi V, Santambrogio M, Sommariva M, Frigerio P. Respiratory physiotherapy in patients with COVID-19 infection in acute setting: a Position Paper of the Italian Association of Respiratory Physiotherapists (ARIR). Monaldi Arch Chest Dis. 2020 Mar 26;90(1).

Demeco A, Marotta N, Barletta M, Pino I, Marinaro C, Petraroli A, Moggio L, Ammendolia A. Rehabilitation of patients post-COVID-19 infection: a literature review. J Int Med Res. 2020 Aug;48(8):300060520948382.

Малявин А.Г., Бабак С.Л., Горбунова М.В. Респираторная реабилитация пост-COVID-19 пациентов. Архивъ внутренней медицины. 2021; 11(1): 22-33.

МЕХАНИЗМЫ ПОВРЕЖДЕНИЯ ТКАНИ ЛЁГКОГО И СОСУДОВ ВИРУСОМ SARS-CoV-2

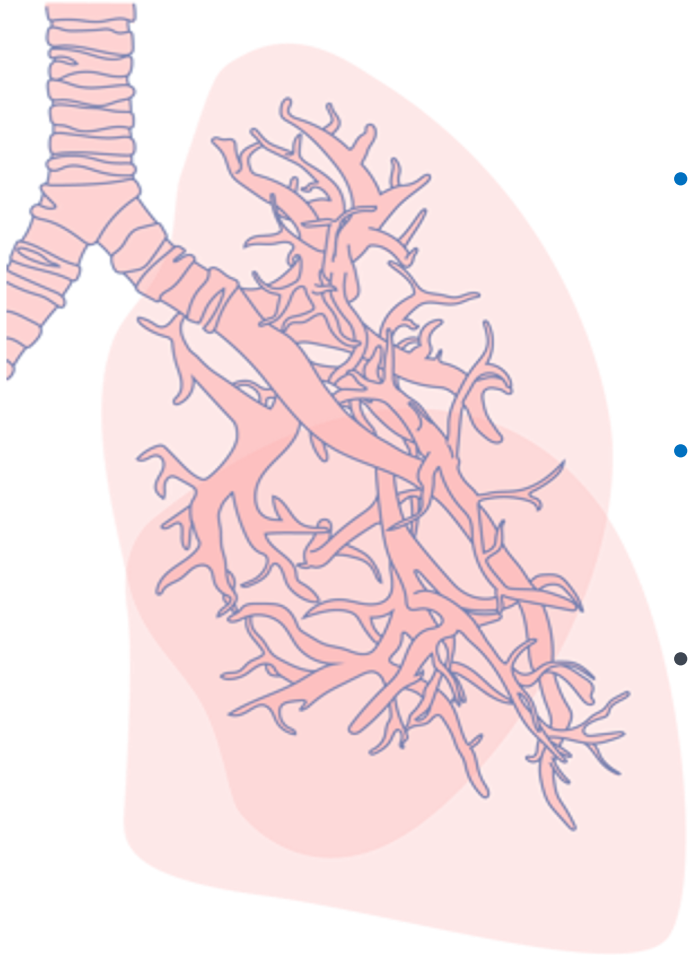

- **Сверх экспрессия** белка 3CL-Pro (протеазы) вирусом SARS-CoV индуцировала **генерацию ROS** и активацию транскрипционного фактора NF-κB **(ОКСИДАТИВНЫЙ СТРЕСС)**

- **Протеаза SARS-CoV-2**, белок 3a, была связана с **повреждением** митохондрий с последующим развитием апоптоза **(ГИБЕЛЬ КЛЕТКИ)**

- Развитие COVID-19 связано с взаимодействием SARS-CoV-2 с CD147-рецептором эритроцитов и проникать внутрь клетки. При этом происходит **разрушение гемоглобина** и высвобождение железа, которое участвует в образовании активных форм кислорода и является индуктором **окислительного стресса (ЭНДОТЕЛИАЛЬНАЯ ДИСФУНКЦИЯ)**

1. Шаварова Е.К., Казахмедов Э.Р., Алексеева М.В., Ежова Л.Г., Кобалава Ж.Д. Роль антиоксидантной терапии у пациентов с новой коронавирусной инфекцией COVID-19 среднетяжелого и тяжелого течения. Инфекционные болезни. 2021; 19(1): 159–164.
2. Воронина ТА. Антиоксиданты/антигипоксанты – недостающий пазл эффективной патогенетической терапии пациентов с COVID-19. Инфекционные болезни. 2020;18(2):97-102
3. Padhan K, Minakshi R, Towheed MAB, Jameel S. Severe acute respiratory syndrome coronavirus 3a protein activates the mitochondrial death pathway through p38 MAP kinase activation. J Gen Virol. 2008 Aug;89(Pt 8):1960-1969

ЭТИЛ-МЕТИЛ-ГИДРОКСИПИРИДИНА СУКЦИНАТ

1956 – Нобелевская премия по химии «За исследование в области механизма химических реакций» советского ученого Н. Н. Семенова совместно с британцем Сирилом Хиншелвудом

ПИРИДИНОВОЕ ОСНОВАНИЕ

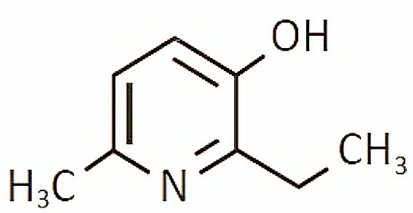

ЯНТАРНАЯ КИСЛОТА

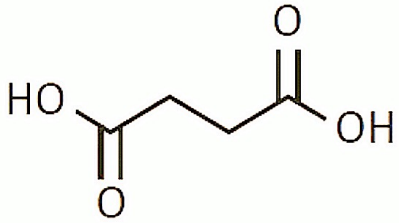

ЦИКЛ КРЕБСА

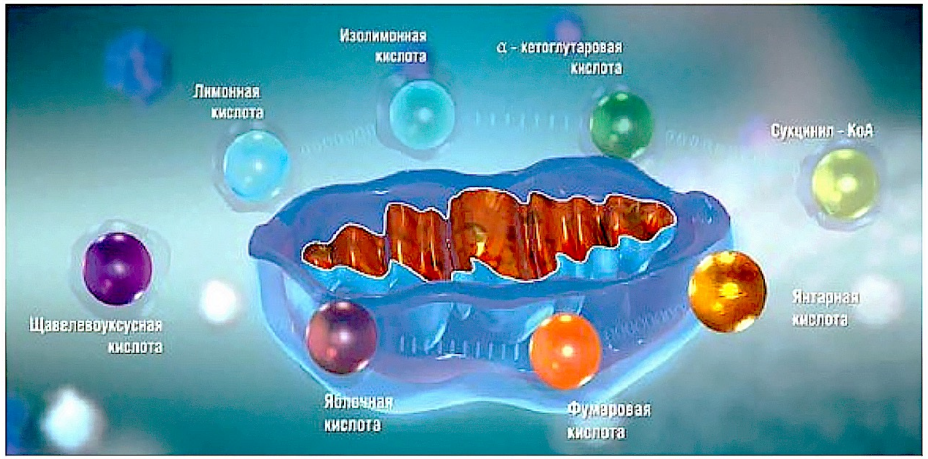

- В начале 1980-х годов в ГУ НИИ фармакологии РАМН Л.Д. Смирновым и В.И. Кузьминым синтезирован 2-этил-6-метил-3-гидроксипиридина сукцинат
- Группа академика РАМН А.В. Вальдмана устанавливает его фармакологические эффекты, изучает механизмы действия
- 2003 году присуждена премия Правительства РФ «За создание и внедрение в медицинскую практику антиоксидантных препаратов для лечения и профилактики цереброваскулярных болезней» (постановление Правительства РФ от 18.02.2003 №112 «О присуждении премий Правительства Российской Федерации 2002 года в области науки и техники»)

История препарата. Дата обращения 27.09.2021.Источник:https://mexidol.ru/o-preparate#istoriya-razrabotki

МЕКСИКОР: ЛЁГОЧНЫЙ АНТИОКСИДАНТ

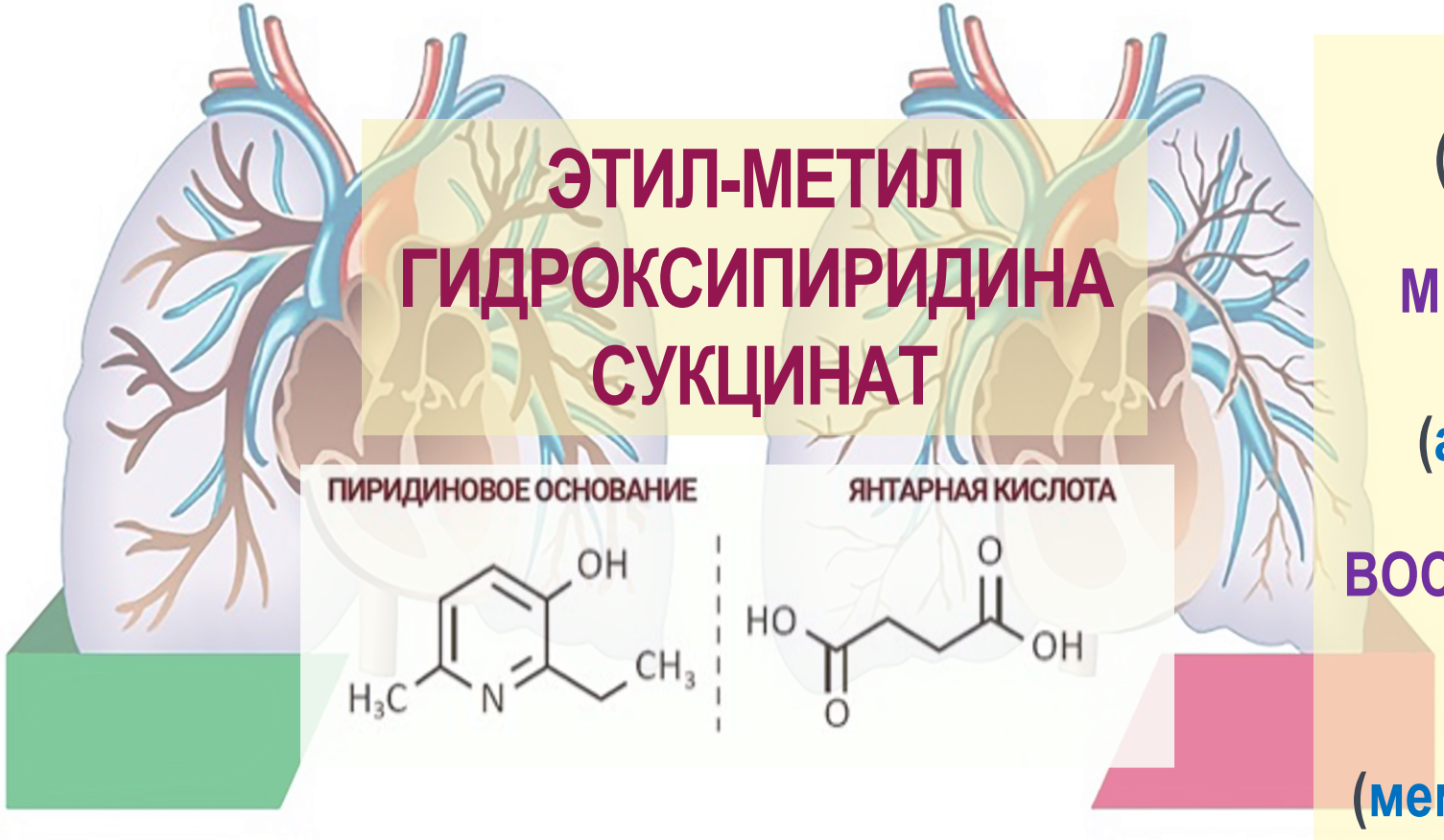

КЛЕТОЧНАЯ ПРОТЕКЦИЯ (антиоксидантный эффект)[1]

МЕТАБОЛИЧЕСКИЕ изменения утилизации глюкозы и O_2 (антигипоксический эффект)[1]

ВОССТАНОВЛЕНИЕ реологических свойств крови и коррекция дислипопротеинемии (мембранопротекторный эффект)[2]

1. Суроткина С. А., Котляров А. А., Селезнева Н. М., Ефремова Е. Н. Перспективы цитопротективной терапии у больных с хроническим легочным сердцем // РКЖ. 2010. №5. URL: https://cyberleninka.ru/article/n/perspektivy-tsitoprotektivnoy-terapii-u-bolnyh-s-hronicheskim-legochnym-serdtsem
2. Стаценко М. Е., Туркина С. В., Фабрицкая С. В., Дудченко Г. П. Возможности сочетанной терапии с Мексикором больных с хронической сердечной недостаточностью и сахарным диабетом 2 типа // РКЖ. 2011. №6. URL: https://cyberleninka.ru/article/n/vozmozhnosti-sochetannoy-terapii-s-meksikorom-bolnyh-s-hronicheskoy-serdechnoy-nedostatochnostyu-i-saharnym-diabetom-2-tipa

МЕКСИКОР: ЛЁГОЧНЫЙ АНТИОКСИДАНТ

	МЕКСИКОР	МЕКСИДОЛ
МНН	ЭТИЛ-МЕТИЛ-ГИДРОКСИПИРИДИНА СУКЦИНАТ	
Лекарственная форма	КАПСУЛЫ	ТАБЛЕТКИ
ДОЗИРОВКА	100 мг	125 мг
ДОЗА НА ПРИЁМ	200 МГ (2 КАПСУЛЫ)	125 МГ (1 ТАБЛЕТКА)
Состав ДОЗЫ	ГРАНУЛИРОВАННЫЙ порошок	ПРЕФОРМИРОВАННЫЙ субстрат
Профиль	КАРДИОЛОГИЧЕСКИЙ	НЕВРОЛОГИЧЕСКИЙ
Стабилизатор	Отсутствует	Метадисульфид натрия (аллергические реакции, бронхоспазм)

капсулы по 100 мг № 20, 30, 60; ампулы 2 и 5 мл (50 мг/мл) №10, № 20
Фармакотерапевтическая группа: антиоксидантное средство

Официальная инструкция по применению препарата, утверждено компанией-производителем и подготовлено для печатного издания справочника Видаль 2019 года. Дата обновления: 2018.12.04
ИСТОЧНИК: https://www.vidal.ru/drugs/mexicor__38227

МЕКСИКОР: ЛЁГОЧНЫЙ АНТИОКСИДАНТ

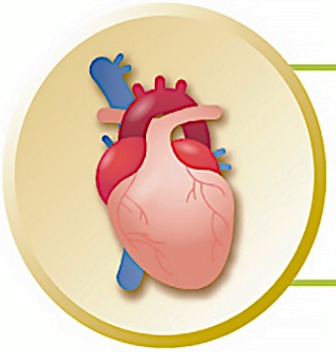

- Увеличить ФВ на **8,2%**
- Снизить ЧСС на **15,5%**
- Уменьшить частоту ЖЭ на **55,4%**

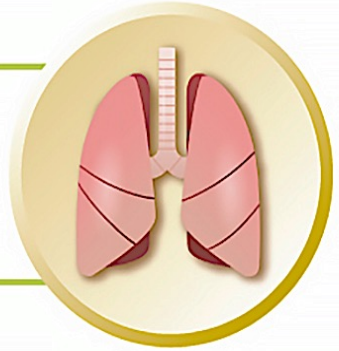

- Повысить ЖЕЛ на **22%**
- Повысить $ОФВ_1$ на **26%**
- Повысить МОС, 75% на **33%**

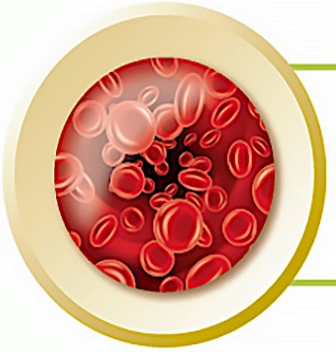

- Повысить уровень сатурации крови кислородом на **2,8%**

- **Добавление МЕКСИКОРА к базисной терапии повышает её эффективность на 45,7%**
- **Хорошая переносимость МЕКСИКОРА отмечалась у 93,9% лиц**

УСТРАНЕНИЕ ЛЁГОЧНОЙ И ЭНДОТЕЛИАЛЬНОЙ ДИСФУНКЦИИ

Суроткина С. А., Котляров А. А., Селезнева Н. М., Ефремова Е. Н. Перспективы цитопротективной терапии у больных с хроническим легочным сердцем // РКЖ. 2010. №5.
URL: https://cyberleninka.ru/article/n/perspektivy-tsitoprotektivnoy-terapii-u-bolnyh-s-hronicheskim-legochnym-serdtsem

ЗАКЛЮЧЕНИЕ: РЕЗУЛЬТАТЫ КОМПЛЕКСНОЙ ТЕРАПИИ

Пациент Л.К.Ю., бел/муж. 38, ИМТ=22,4 кг/м^2; GLI-2012

КЛИНИЧЕСКИЕ симптомы:

периодический непродуктивный кашель >3/н

АНАМНЕЗ:

COVID-19 длительность -40 дней

ранее без лёгочной патологии

	До	30 дней
ЖЕЛ	4,20 л (85%)	4,32 л (87%)
ОФВ1	3,64 л (90%)	4,01 л (100%)
DLCO	23,06 (72%)	31,77 (100%)

Пациент А.А.В., бел/муж. 50, ИМТ=31,5 кг/м^2; GLI-2012

КЛИНИЧЕСКИЕ симптомы:

периодический непродуктивный кашель
одышка при умеренной физической активности

АНАМНЕЗ:

COVID-19 длительность -46 дней

ХОБ, ВП: 2018/19, ГБ: 2ст./2ст; 20 пачка/лет

	До	30 дней
ЖЕЛ	4,29 л (83%)	4,65 л (90%)
ОФВ1	3,39 л (84%)	3,95 л (98%)
DLCO	24,15 (76%)	31,72 (100%)

Малявин А.Г., Бабак С.Л., Горбунова М.В. Собственные данные. В печати. 2021

«..Вы можете быть **частью проблемы**, либо можете стать **ключом в её решении** – выбор только за вами..»

сэр Уинстон Черчилль

ВОПРОСЫ

И

ОТВЕТЫ