III МЕЖРЕГИОНАЛЬНАЯ НАУЧНО-ПРАКТИЧЕСКАЯ КОНФЕРЕНЦИЯ
«РАДИОЛОГИЯ В ОНКОЛОГИИ – ФОКУС НА МАММОЛОГИЮ И ТОРАКАЛЬНУЮ РАДИОЛОГИЮ»
15 марта 2018, г. Нижний Новгород

МНИОИ им. П.А. Герцена – филиал ФГБУ «НМИЦ радиологии» Минздрава России

Современные методы лучевой диагностики рака легкого

Халимон А.И., Рубцова Н.А.

Основные модальности

- Рентгеновская компьютерная томография
- Магнитно-резонансная томография
- Позитронная эмиссионная томография

Точки применения

- Скрининг (КТ)
- Установка диагноза (КТ, ФДГ ПЭТ/КТ)
- Стадирование, рестадирование (КТ, МРТ, ФДГ ПЭТ/КТ)
- Планирование лучевой терапии (КТ, МРТ, ПЭТ/КТ)
- Оценка эффективности лечения (КТ, МРТ, ПЭТ/КТ)
- Наблюдение (КТ), диагностика рецидивов (КТ, ФДГ ПЭТ/КТ)

Скрининг

Ежегодное прохождение пациентами из **группы высокого риска** процедуры низкодозной компьютерной томографии **(НДКТ)** органов грудной полости

Применение для скрининга рентгенографии грудной клетки не рекомендовано ввиду низкой эффективности (NCCN Lung Cancer Screening v3.2018)

Скрининг

Рекомендации по критериям включения:

- **NLST** (National Lung Screening Trial)
- **USPSTF** (United States Preventive Services Task Force)
- **NCCN** (National Comprehensive Cancer Network)
- **AATS** (American Association of Thoracic Surgery)

Скрининг

Основные критерии включения:

- Возраст от **55** до **74 лет**
- Стаж табакокурения **≥ 30 пачка-лет**
- Активное табакокурение на момент скрининга или отказ от него менее **15 лет** назад
- Отсутствие симптомов рака легкого
- Отсутствие состояний, исключающих возможность радикального лечения

Скрининг

Основные применяемые алгоритмы:

Lung CT Screening Reporting and Data System (Lung-RADS™)

The ACR Lung CT Screening Reporting and Data
System (Lung-RADS
Lung Cancer Screeni
RADS. This system is
designed to standardi
reporting and manage
confusion in lung can
and facilitate outcome

NCCN National Comprehensive Cancer Network®

NCCN Clinical Practice Guidelines in Oncology (NCCN Guidelines®)

Lung Cancer Screening

Version 3.2018 — January 18, 2018

NCCN.org

Скрининг

Требования к параметрам сбора данных и реконструкции

National Comprehensive Cancer Network®

NCCN Guidelines Version 3.2018
Lung Cancer Screening

Low-Dose Computed Tomography Acquisition, Storage, Interpretation, and Nodule Reporting[1,2]

Acquisition	**Small Patient (BMI ≤30)**	**Large Patient (BMI >30)**
Total radiation exposure	≤3 mSv	≤5 mSv
kVp	100–120	120
mAs	≤40	≤60
	All Patients	
Gantry rotation speed	≤0.5	
Detector collimation	≤1.5 mm	
Slice width	≤2.5 mm; ≤1.0 mm preferred	
Slice interval	≤slice width; 50% overlap preferred for 3D and CAD applications	
Scan acquisition time	≤10 seconds (single breath hold)	
Breathing	Maximum inspiration	
Contrast	No oral or intravenous contrast	
CT scanner detectors	≥16	

Скрининг

Типы легочных узлов:

- Легочный узел
  - Солидный

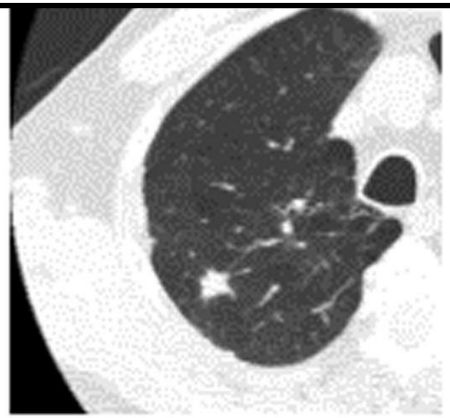

  - Субсолидный
    - Частично солидный

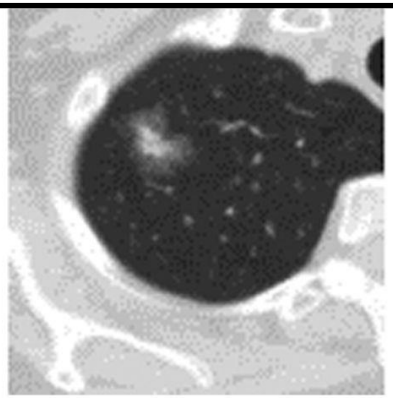

    - По типу «матового стекла»

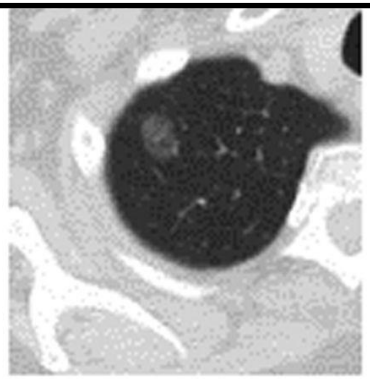

Скрининг

Структура легочных узлов:

Характер обызвествления легочного узла

Доброкачественный характер

Потенциально злокачественные изменения

Скрининг

Структура легочных узлов:

Жиросодержащие узлы
(доброкачественные)

Скрининг

Контуры:

Спикулообразные
(потенциально злокачественный характер)

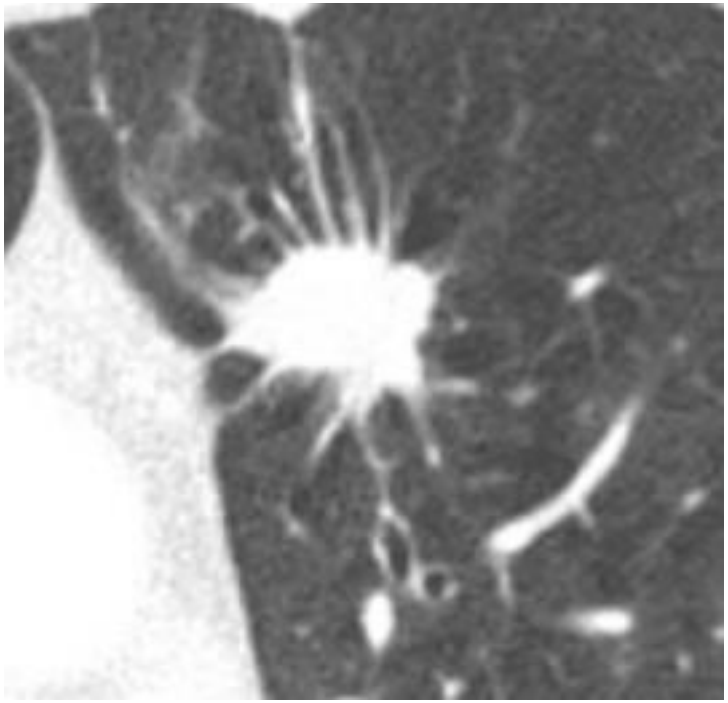

Lung – RADS™ v1.0
(lung imaging reporting and data system)

- Измерения проводятся в **легочном окне** с **жестким фильтром**
- Очаг **> 3мм**
- **Средний диаметр (мм)** округляется до **ближайшего целого**
- Значимое изменение размера **- ≥ 1,5 мм**
- Категория выставляется на основании оценки **самого подозрительного очага**

Lung – RADS™ v1.0

Table 1. Summary of Lung-RADS Classification*

Lung-RADS Category	Baseline Screening	Subsequent Screening
1	No nodules; nodules with calcification	No nodules; nodules with calcification
2	Solid/part solid: <6 mm GGN: <20 mm -	Solid/part solid: <6 mm GGN: <20 mm or unchanged/slowly growing Category 3–4 nodules unchanged at ≥3 mo
3	Solid: ≥6 to <8 mm Part solid: ≥6 mm with solid component <6 mm GGN: ≥20 mm	Solid: New ≥4 to <6 mm Part solid: New <6 mm GGN: New ≥20 mm
4A	Solid: ≥8 to <15 mm Part solid: ≥8 mm with solid component ≥6 and <8 mm	Solid: Growing <8 mm or new ≥6 and <8 mm Part solid: ≥6 mm with new or growing solid component <4 mm
4B	Solid: ≥15 mm Part solid: Solid component ≥8 mm	Solid: New or growing and ≥8 mm Part solid: ≥6 mm with new or growing solid component ≥4 mm
4X	Category 3 or 4 nodules with additional features; imaging findings that increase suspicion of cancer	Category 3 or 4 nodules with additional features; imaging findings that increase suspicion of cancer

GGN = ground-glass nodule.
* Size is the average diameter rounded to the nearest whole number. Growth is a size increase >1.5 mm.

Pinsky PF, Gierada DS, Black W, et al. Performance of Lung-RADS in the National Lung Screening Trial: A Retrospective Assessment. Ann Intern Med. 2015;162:485–491.

Lung – RADS™ v1.0

Категории 1 и 2: **НДКТ** через **12 месяцев**

Категория 3: **НДКТ** через **6 месяцев**

Категория 4А: **НДКТ** через **3 месяца** или **ФДГ ПЭТ/КТ** при солидном компоненте **≥8 мм**

Категории 4В и 4Х:

- **Диагностическая КТ ОГК** с КУ или без, при необходимости
- **ФДГ ПЭТ/КТ** и (или) **биопсия** в зависимости от вероятности злокачественного характера заболевания и сопутствующих заболеваний. **ФДГ ПЭТ/КТ** при солидном компоненте **≥ 8мм**

Lung – RADS™ v1.0
4B и 4X

рекомендуется использовать
McWilliams Lung Cancer Risk Calculator

- Возраст
- Пол
- Рак легкого в семейном анамнезе
- Эмфизема
- Размер узла
- Характер узла
- Расположение в верхней доле
- Количество узлов
- Спикулы

+NCCN GL v3.2018

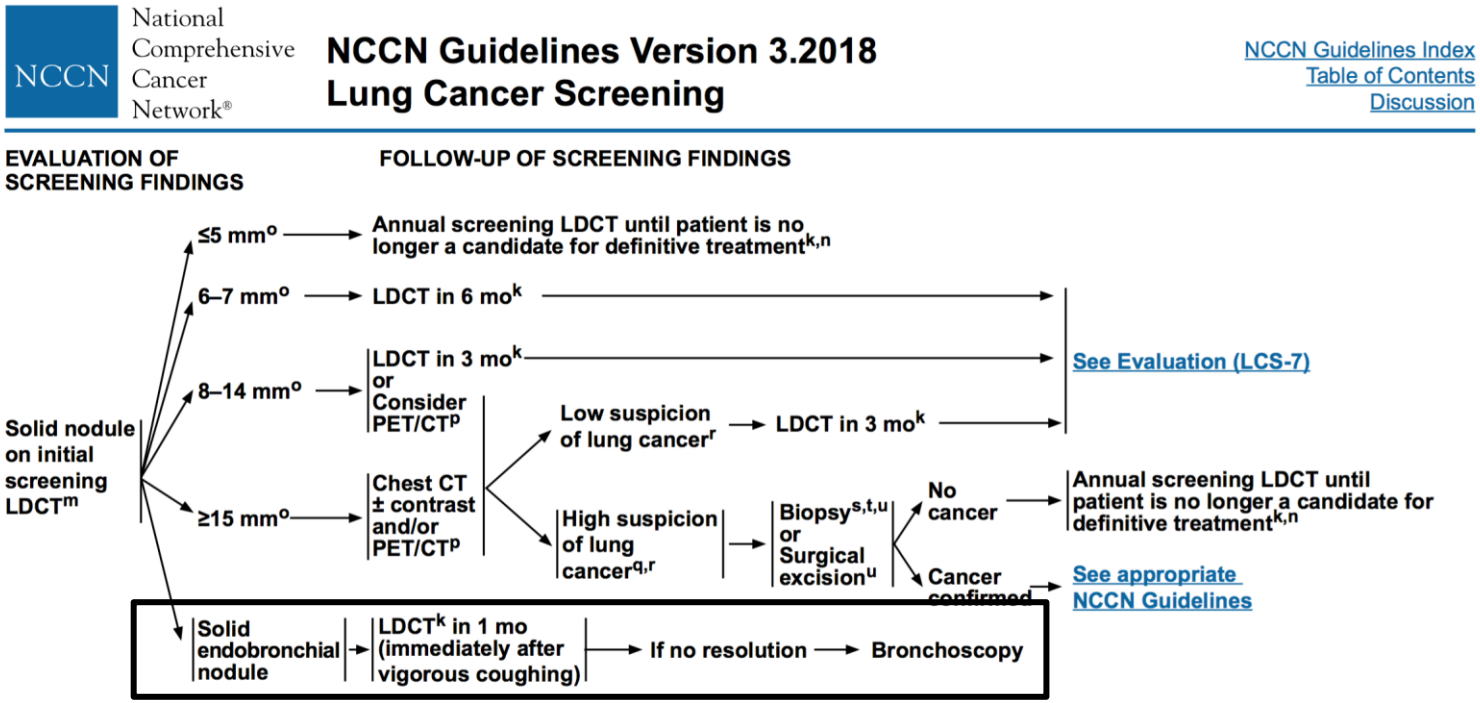

- При наличии эндобронхиального узла ➔ НДКТ через **1 месяц** *(исследование проводится после сильного кашля)*
- При отсутствии положительной динамики ➔ **бронхоскопия**

+NCCN GL v3.2018

National Comprehensive Cancer Network®

NCCN Guidelines Version 3.2018
Lung Cancer Screening

NCCN Guidelines Index
Table of Contents
Discussion

EVALUATION OF SCREENING FINDINGS

FOLLOW-UP OF SCREENING FINDINGS

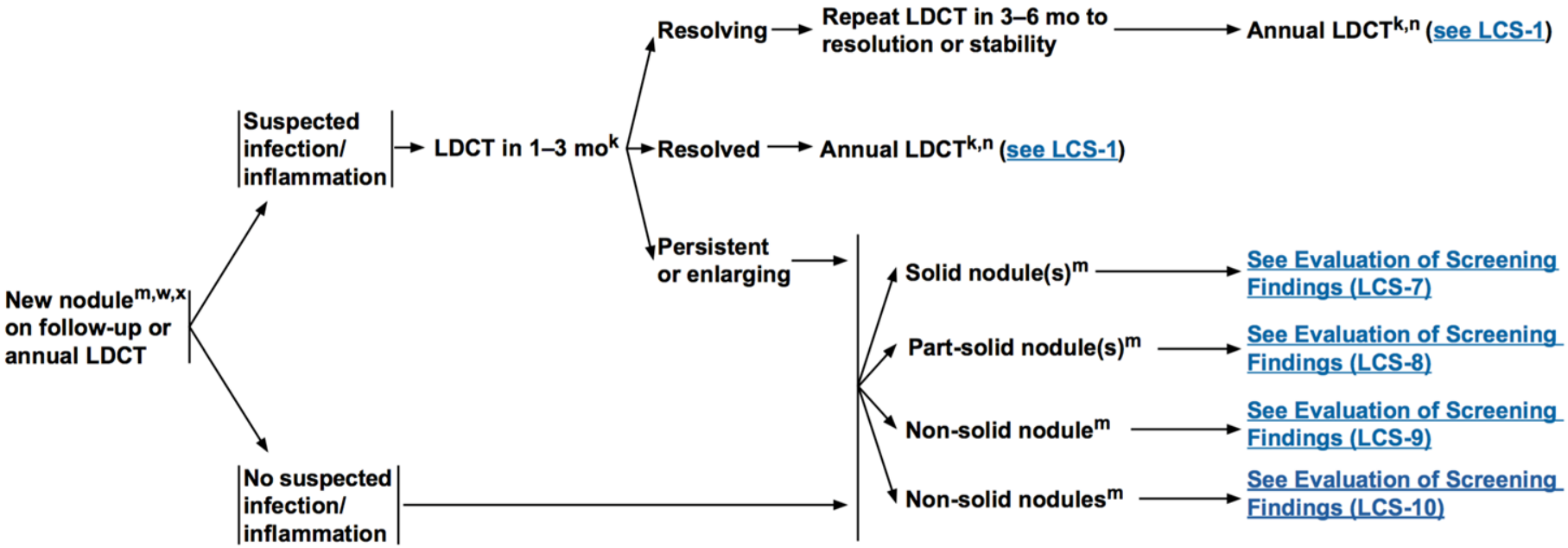

+NCCN GL v3.2018

- При появлении нового узла при повторном исследовании следует оценивать возможность инфекционного и воспалительного генеза
- При подозрении на инфекционный или воспалительный генез узла ➔ НДКТ через **1-3 месяца**
- При персистировании или увеличении ➔ оценка согласно стандартной схеме
- В процессе разрешения ➔ НДКТ через **3-6 месяцев** до полного разрешения
- При разрешении ➔ **ежегодная** НДКТ

+NCCN GL v2.2018

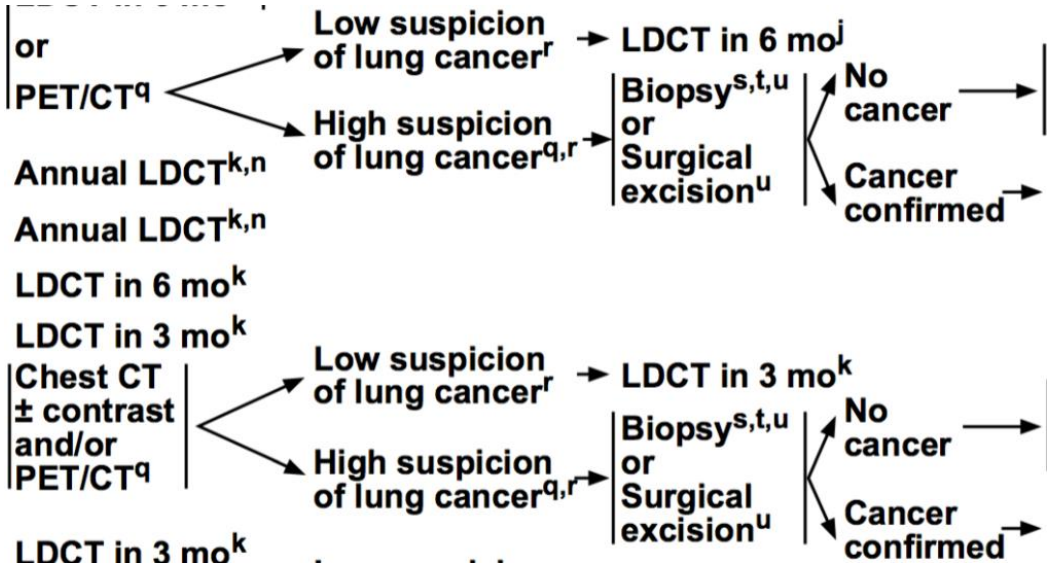

- Если по результатам ФДГ ПЭТ/КТ или диагностической КТ, с учетом уровня риска, изменения мало подозрительны на рак ➔ НДКТ через **3-6 месяцев**
- Если изменения крайне подозрительны *(SUV в очаге выше чем в сосудах средостения)* ➔ **биопсия или резекция**

+NCCN GL v2.2018

- При **отрицательных** результатах биопсии или резекции – продолжить программу **ежегодного скрининга**
- При **положительных** результатах следует использовать **соответствующие руководства**

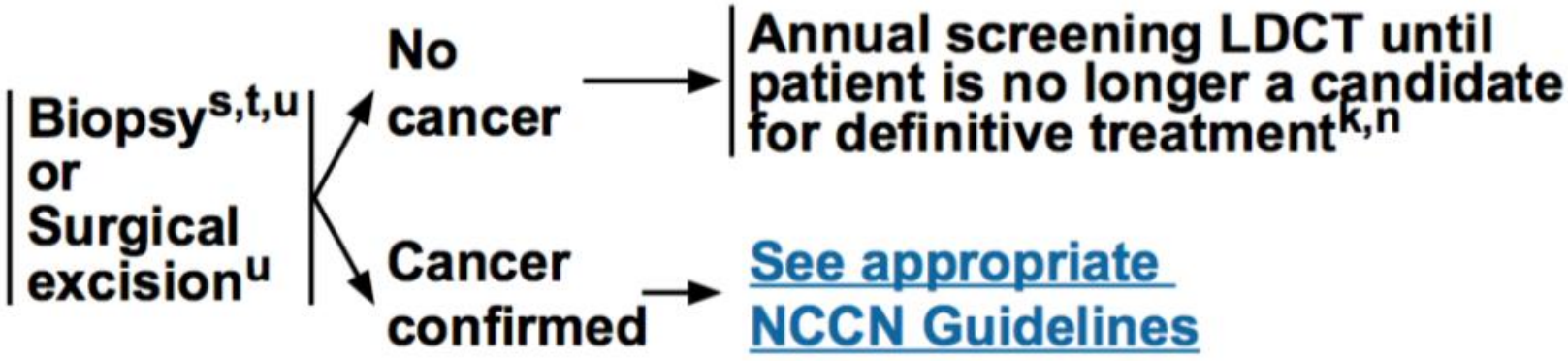

Случайно обнаруженные легочные узлы

Guidelines for Management of Incidental Pulmonary Nodules Detected on CT Images: From the Fleischner Society 2017[1]

Radiology

Случайно обнаруженные легочные узлы

- Рекомендации используются у взрослых пациентов 35 лет и старше, у которых при прохождении КТ органов грудной полости в легких случайно обнаружены очаговые изменения

Случайно обнаруженные легочные узлы

Рекомендации НЕ ПРИМЕНИМЫ:

- Для пациентов **младше 35 лет**
- При наличии подтвержденного или подозреваемого онкологического заболевания
- Для иммуносупрессированных лиц (высокий риск инфекционного генеза)
- Для скрининга рака легкого

Случайно обнаруженные легочные узлы

Основные критерии группы высокого риска:

- Активное длительное курение
- Пожилой возраст
- Онкологический анамнез или Cr легкого в семейном анамнезе (особенно, у близких родственников)
- Воздействие асбеста, радона, урана в анамнезе
- Неровные и спикулообразные контуры узла
- Расположение узла в верхней доле
- Эмфизема и фиброз

Случайно обнаруженные легочные узлы

Низкий риск:

- Отсутствие или незначительное курение в анамнезе
- Отсутствие других факторов риска

Солидные узлы

- Гранулемы
- Фокальный фиброз
- Внутрилегочные лимфатические узлы
- Первичный злокачественный процесс
- Метастазы

Солидные узлы

National Comprehensive Cancer Network®

NCCN Guidelines Version 3.2018
Non-Small Cell Lung Cancer

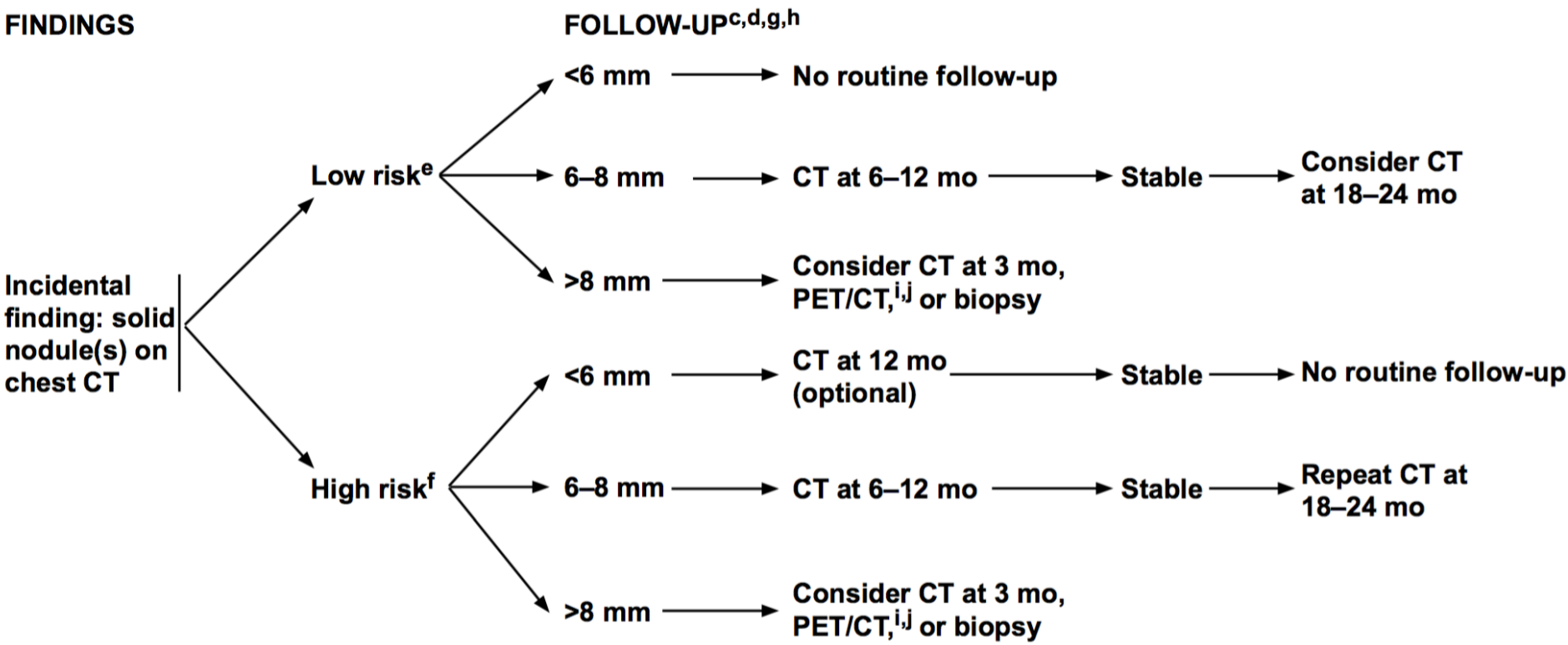

Субсолидные узлы

- Большинство субсолидных узлов являются транзиторными и их присутствие связанно либо с перенесенным воспалением, либо с кровоизлиянием
- При персистирующем субсолидном узле в первую очередь следует думают об аденокарциноме

Субсолидные узлы

National Comprehensive Cancer Network®

NCCN Guidelines Version 3.2018
Non-Small Cell Lung Cancer

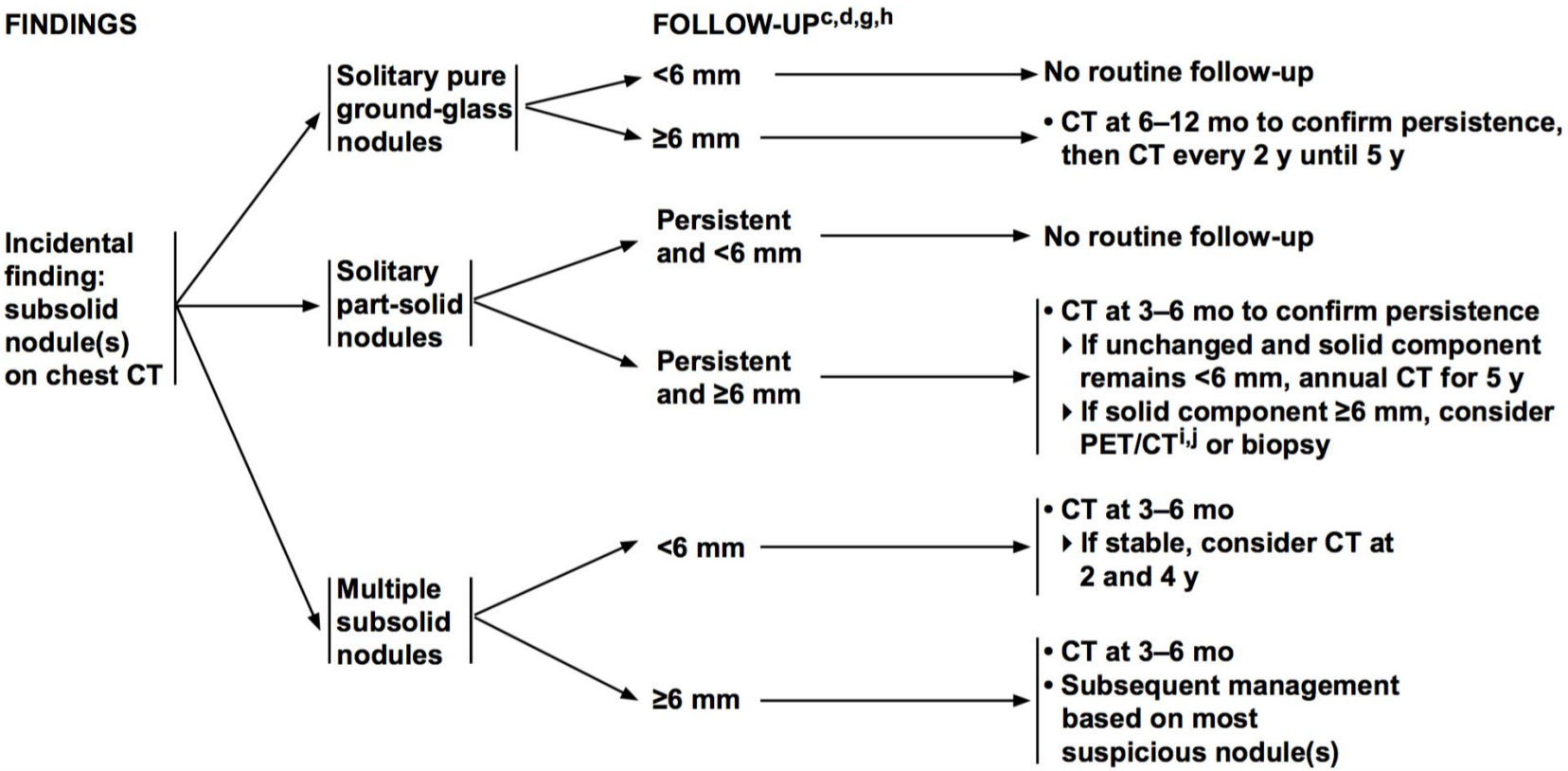

ФДГ ПЭТ/КТ в характеристике солитарных легочных узлов

- Имеет высокую Se **(около 92% vs КТ - 95,6%)**

  (Fletcher J. et al, 2008)
- Меньшая Sp **(около 82% vs КТ - 40,6%)**

  (Fletcher J. et al, 2008)
- Ложно-положительные результаты при гранулематозных процессах
- Ложно-отрицательные результаты при небольших размерах **(<8мм)** и высокой дифференцировке опухоли (в том числе, **типичный карциноид** - **68Ga-DOTA-пептиды**)

ФДГ ПЭТ/КТ в характеристике солитарных легочных узлов

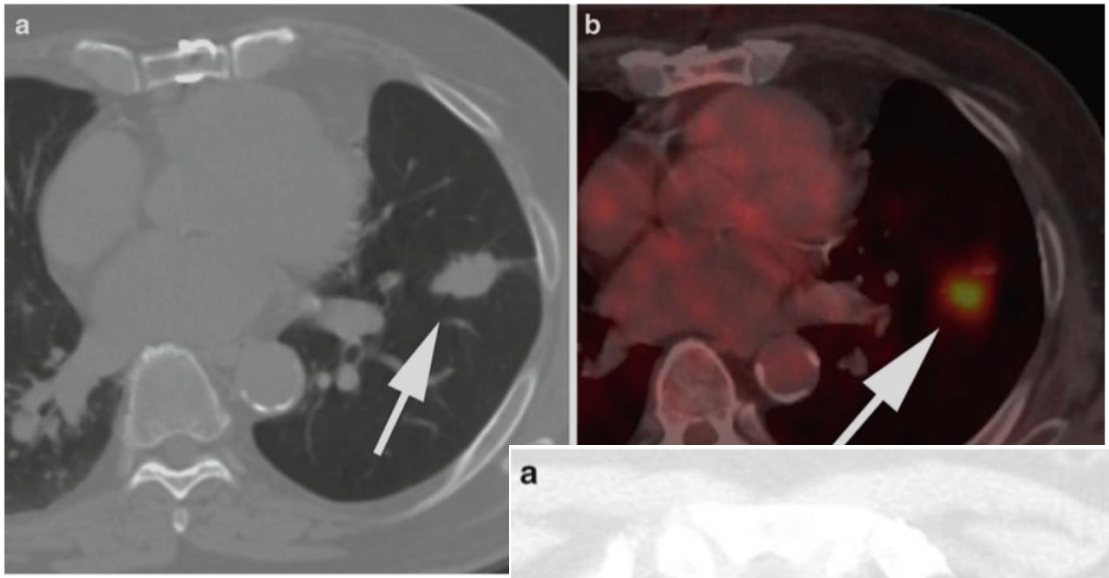

ИП

ЛП

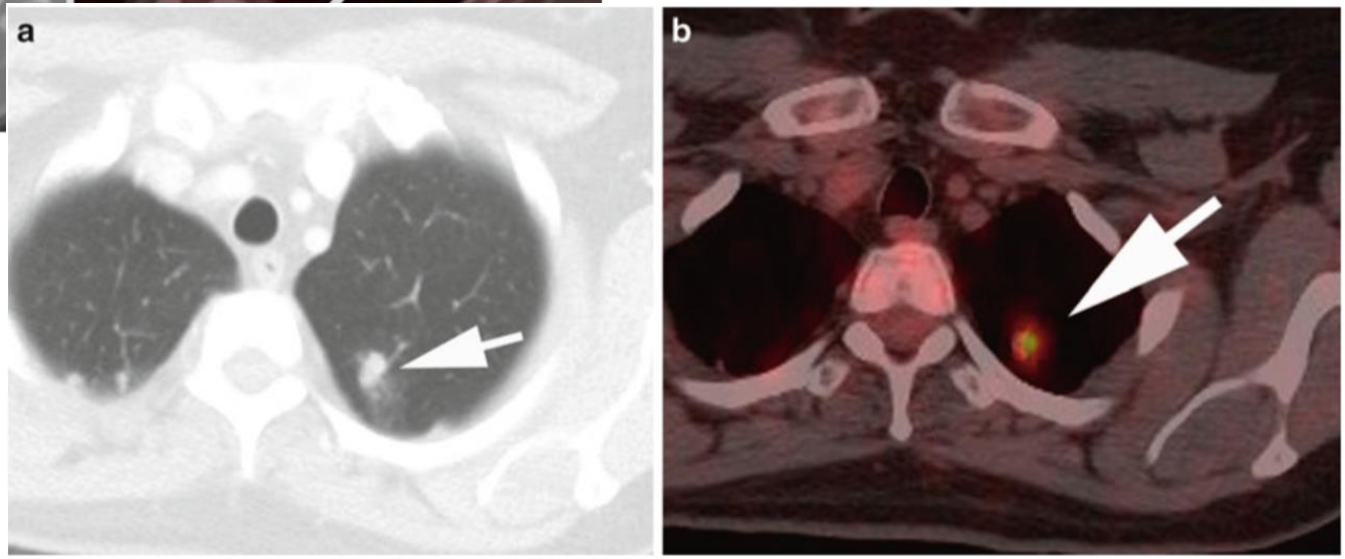

ФДГ ПЭТ/КТ в характеристике солитарных узлов

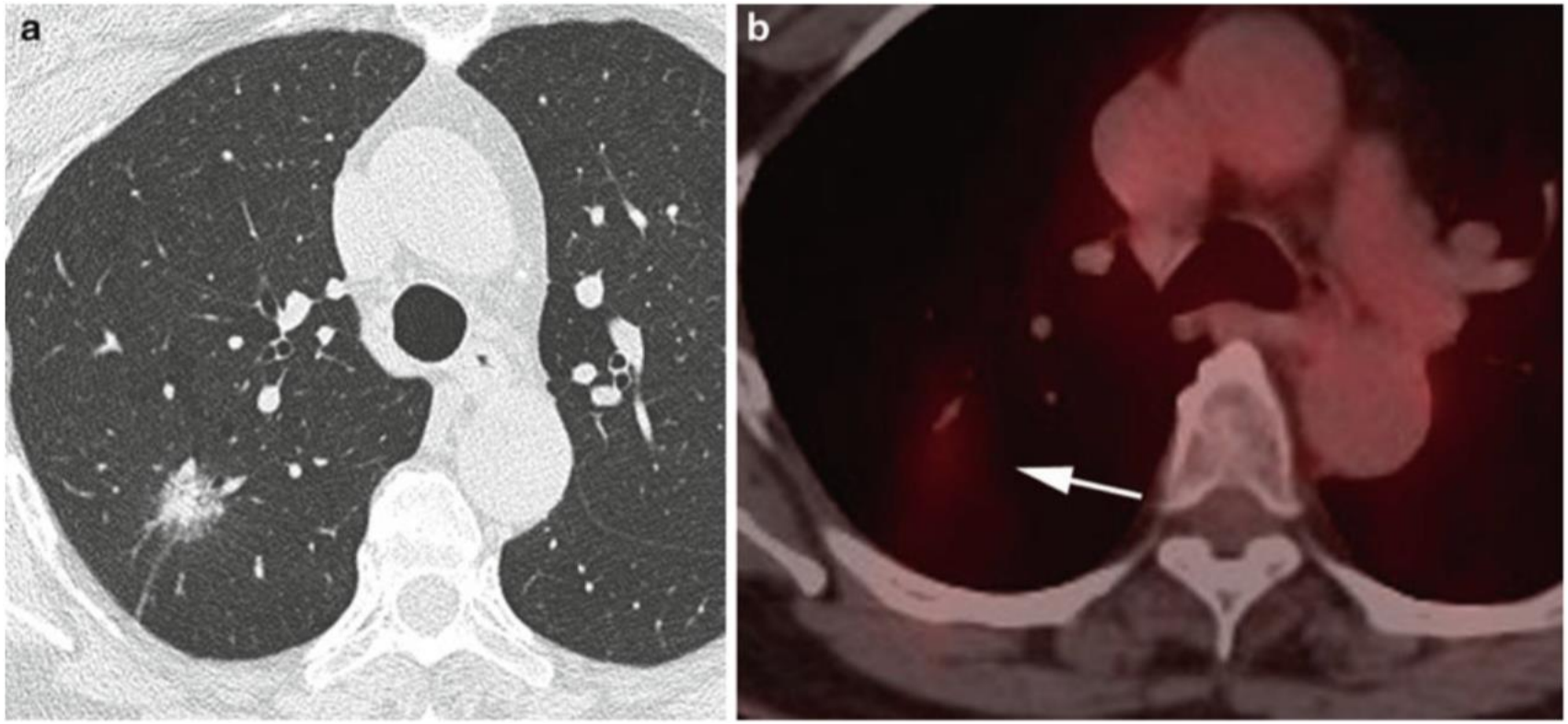

ЛО

ПЭТ/КТ с ФДГ и 68Ga-DOTA-пептидами в характеристике солитарных узлов

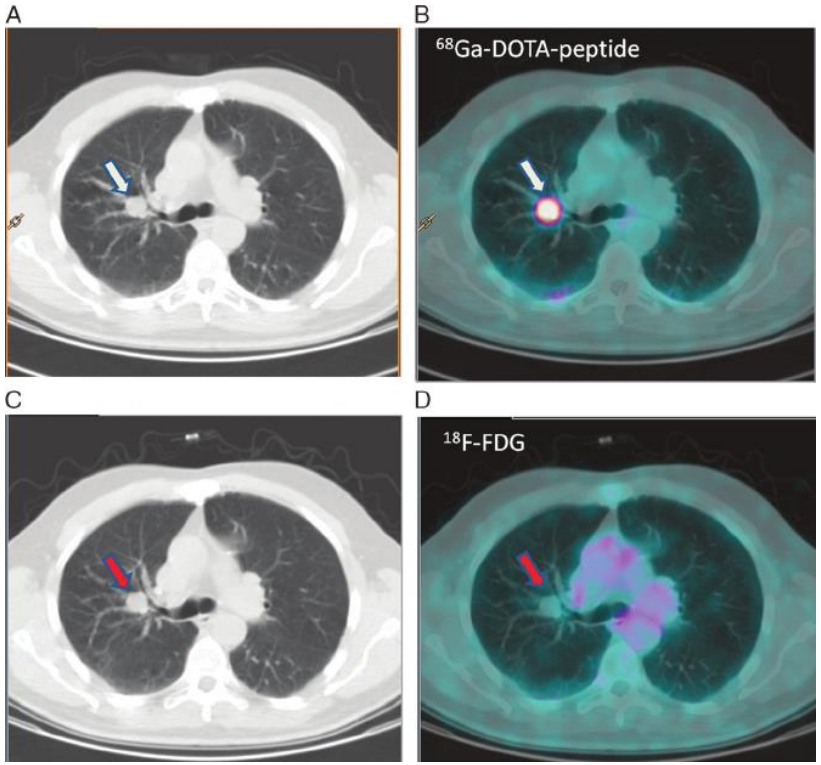

Типичный карциноид

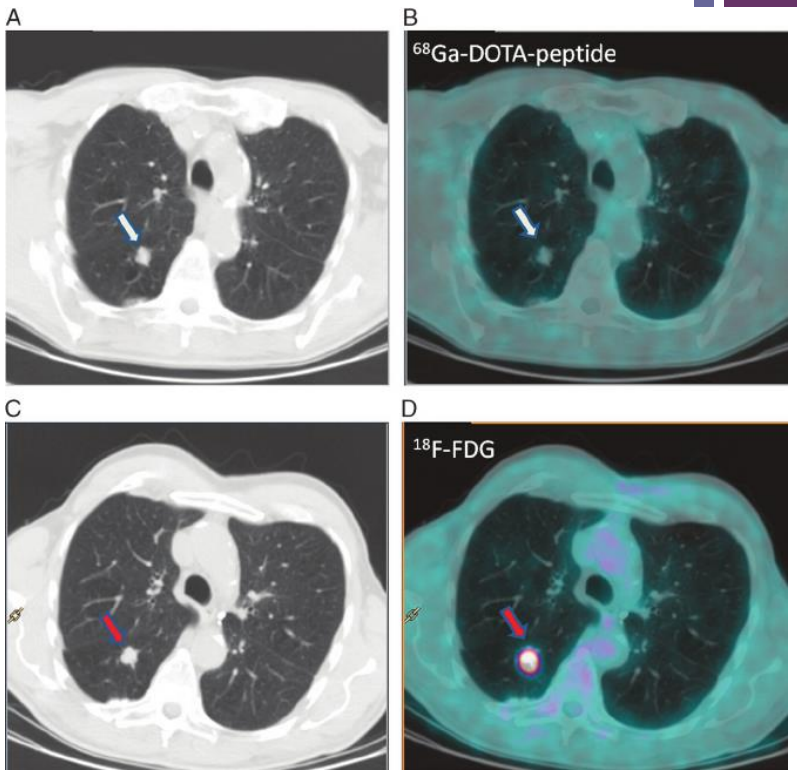

Атипичный карциноид

Lococo F, Perotti G, Cardillo G,et al. (2015) Multicenter Comparison of 18F-FDG and 68Ga-DOTA-Peptide PET/CT for Pulmonary Carcinoid Clin Nucl Med 2015

ПЭТ/КТ с ФДГ и 68Ga-DOTA-пептидами в характеристике солитарных узлов

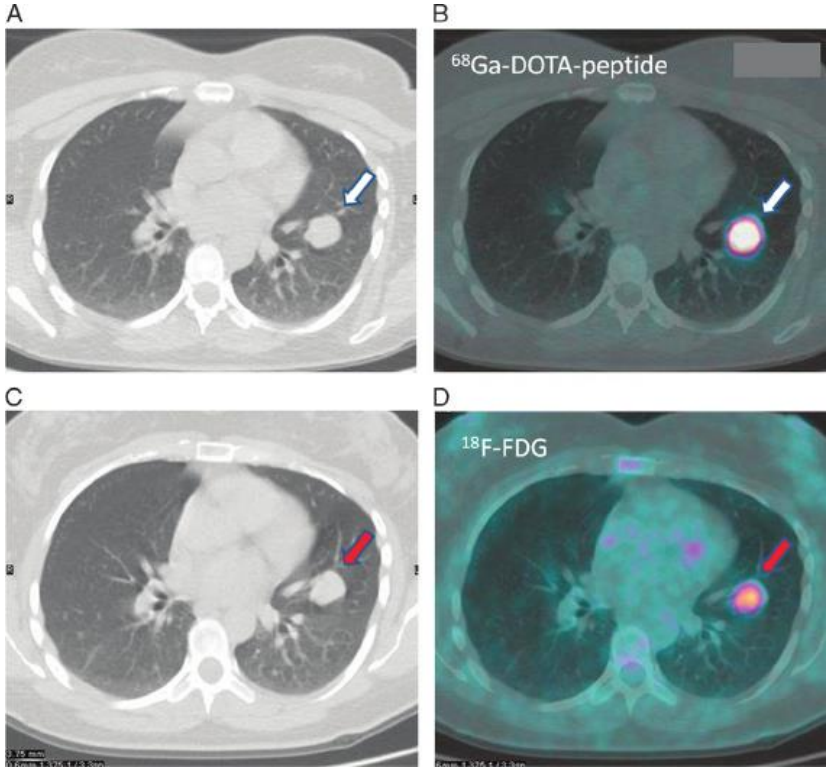

Типичный карциноид

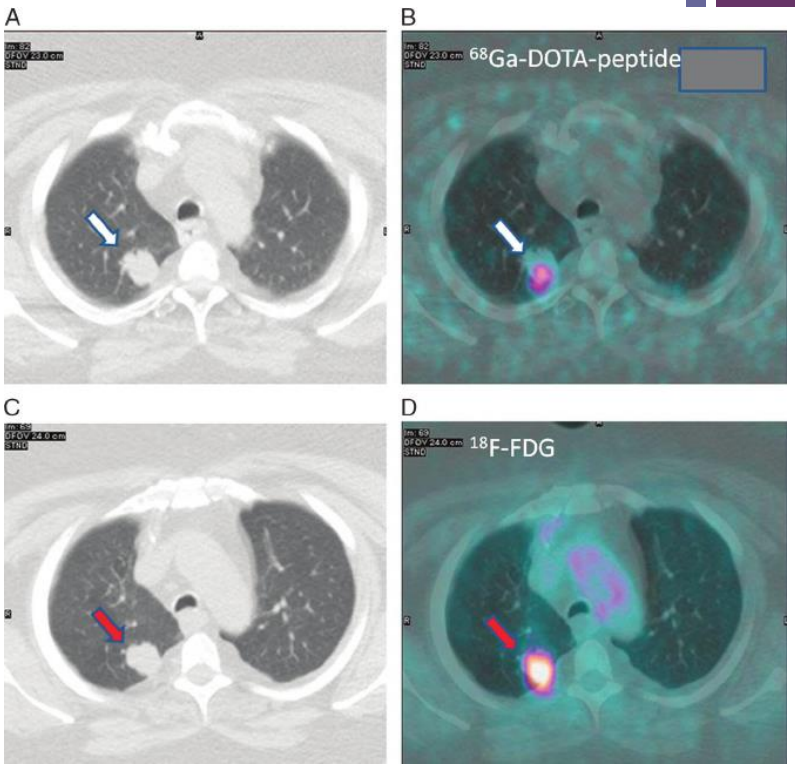

Атипичный карциноид

Lococo F, Perotti G, Cardillo G,et al. (2015) Multicenter Comparison of 18F-FDG and 68Ga-DOTA-Peptide PET/CT for Pulmonary Carcinoid Clin Nucl Med 2015

МРТ в характеристике солитарных узлов

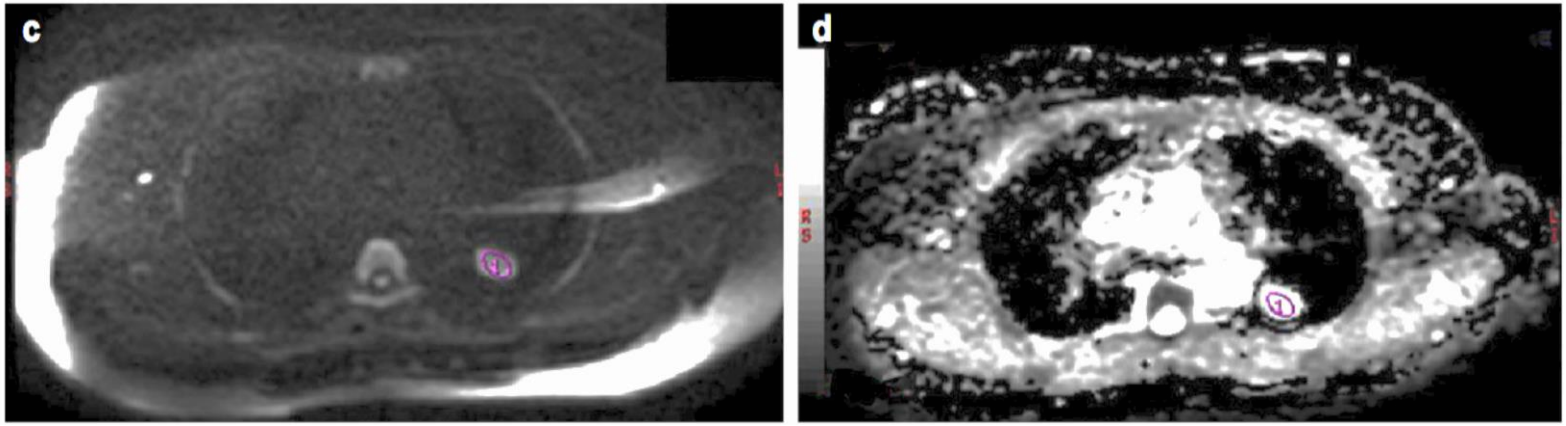

Se 86,6-93,9% / **Sp** 88,9-93,9%

- Существуют ограничения
- Недостаточно проанализированного материала

Çakır Ç, Gençhellaç H, et. al. Diffusion Weighted Magnetic Resonance Imaging for the Characterization of Solitary Pulmonary Lesions. *Balkan Med J* 2015;32:403-9

Навигация для биопсии (ФДГ ПЭТ/КТ)

- Для обнаружения наиболее метаболически активного участка и потенциально удачной локализации для забора материала

Навигация для биопсии
(трансторакальная биопсия)

- Обычно используется КТ, в некоторых случаях УЗИ
- Расположение узла вблизи грудной стенки
- Диметр узла **>1см**
- При расположении в базальных отделах легкого процедура технически более сложная ввиду большей дыхательной экскурсии

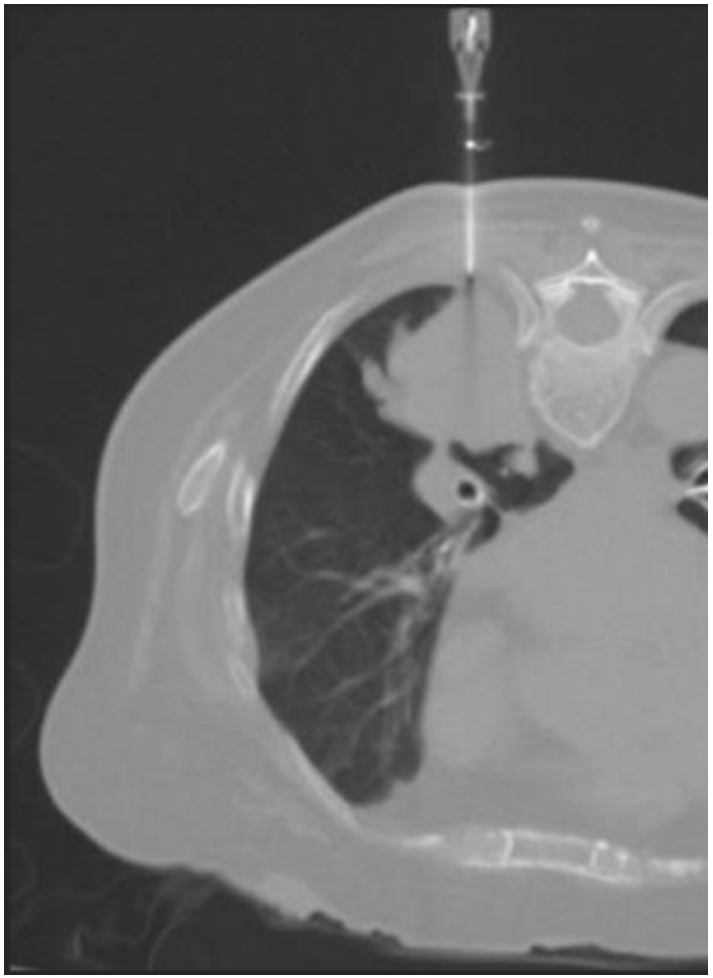

Навигация для биопсии (чрезбронхиальная, под контролем УЗИ – EBUS)

- При центральных процессах
- **2R/L, 4R/L, 7, 10R/L**

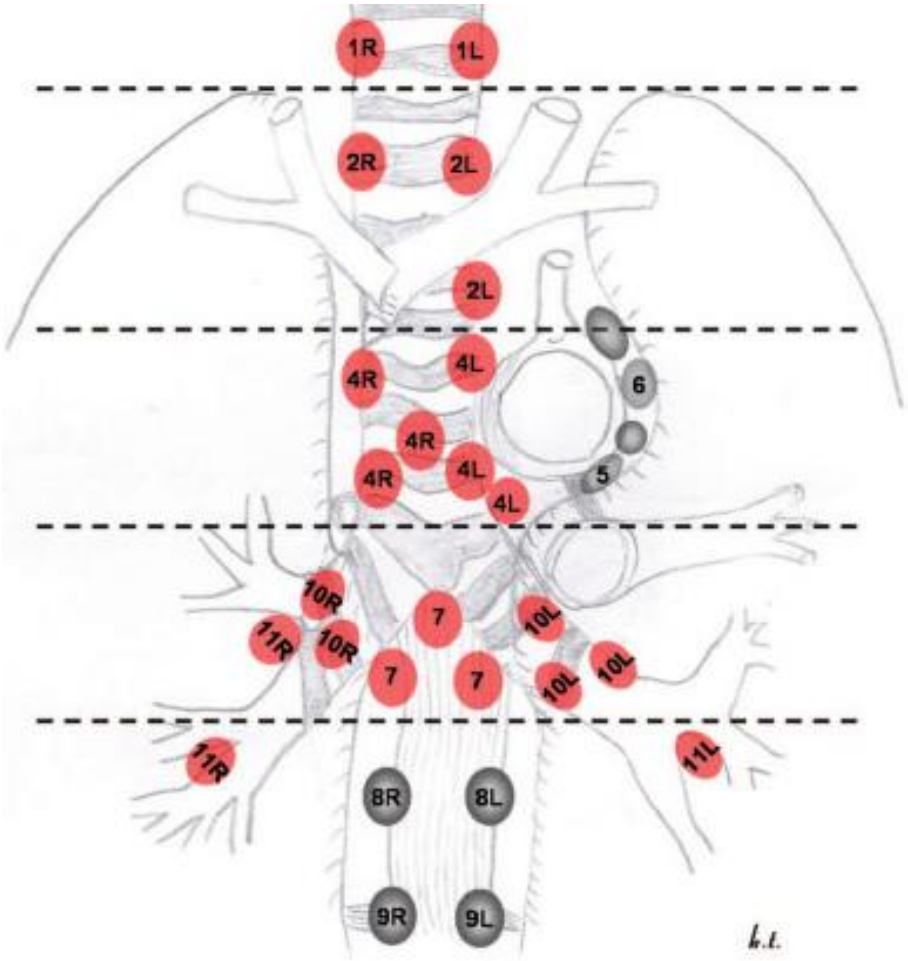

Навигация для биопсии (чрезпищеводная, под контролем УЗИ – EUS)

- 2L, 3P, 4L, 7, 8, 9

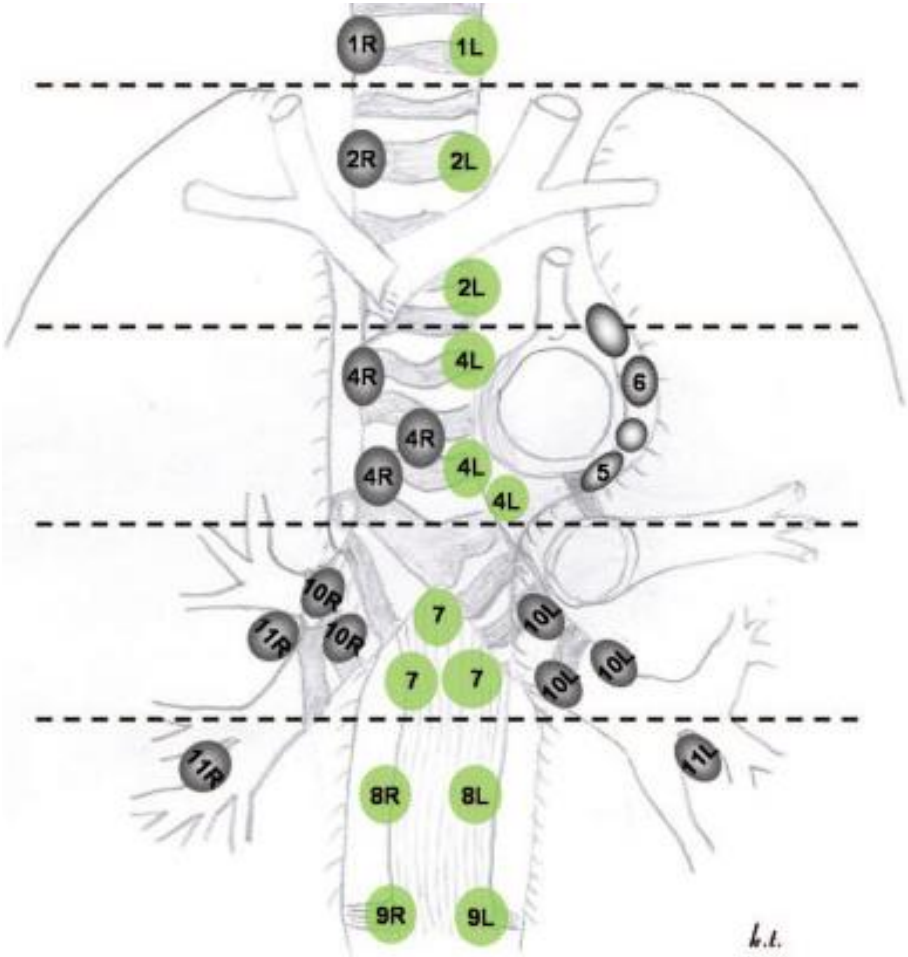

Немелкоклеточный рак легкого

- Некоторые лучевые характеристики образований могут быть присущи определенным гистологическим типам

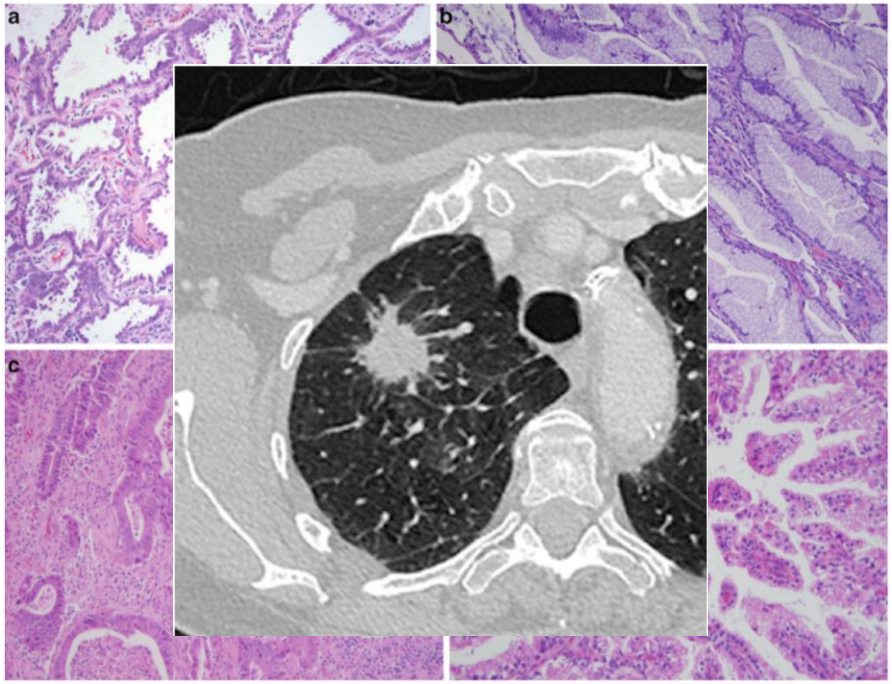

Немелкоклеточный рак легкого

- Для плоскоклеточного рака характерен распад и кавитация

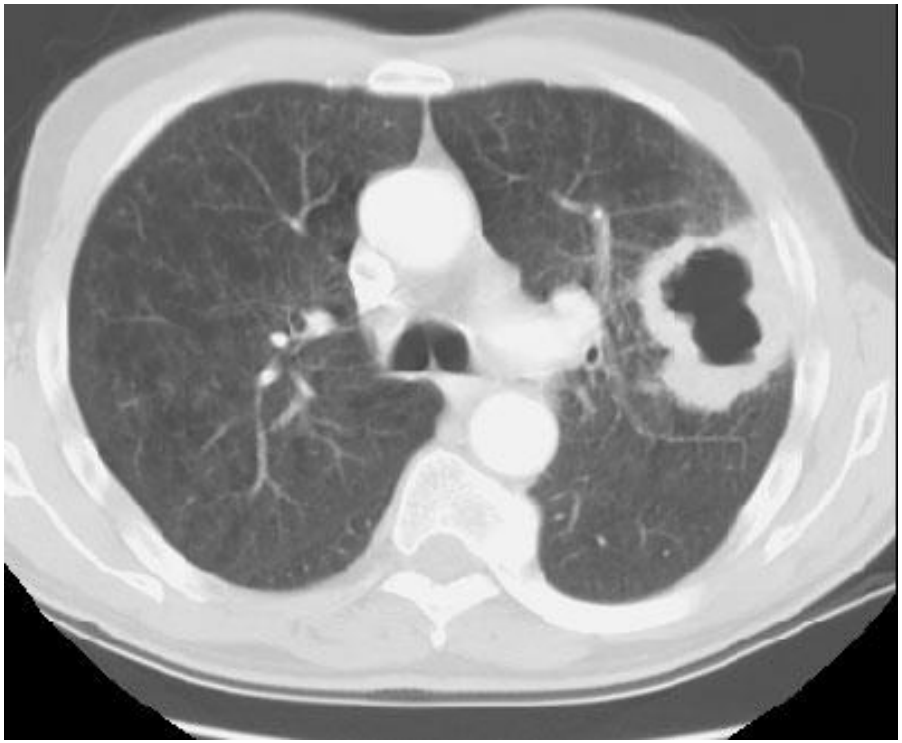

Немелкоклеточный рак легкого

- Субсолидные очаги характерны для аденокарциномы
- Для атипичной аденоматозной гиперплазии и AIS характерны очаги матового стекла, также иногда представляющие минимально инвазивную аденокарциному
- Для инвазивной аденокарциномы характерны частично солидные и солидные очаги

Немелкоклеточный рак легкого

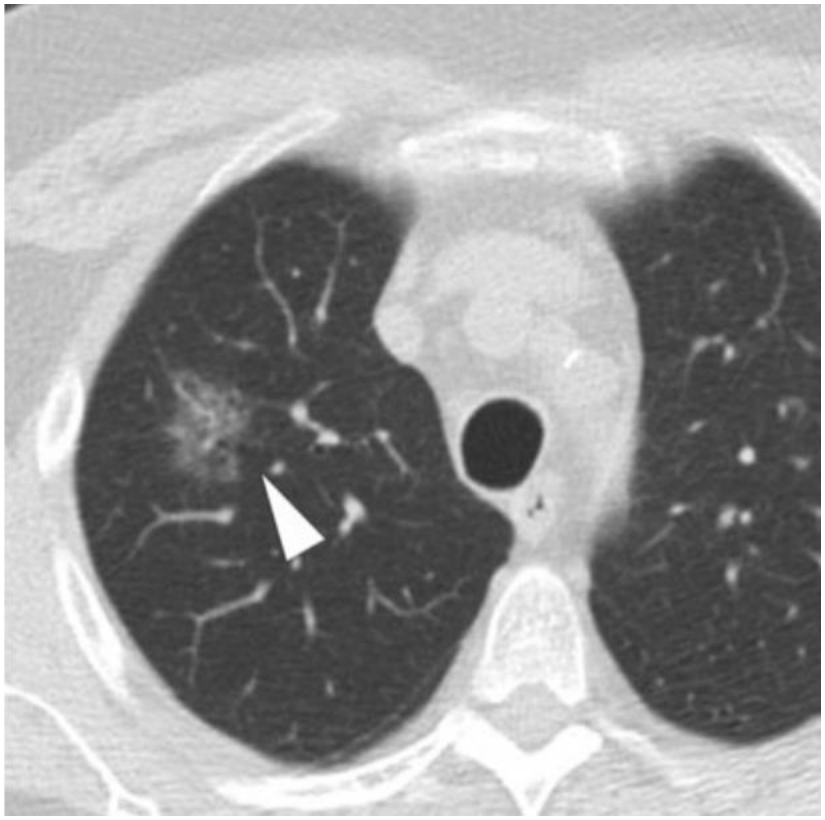

Мин. инвазивная аСа

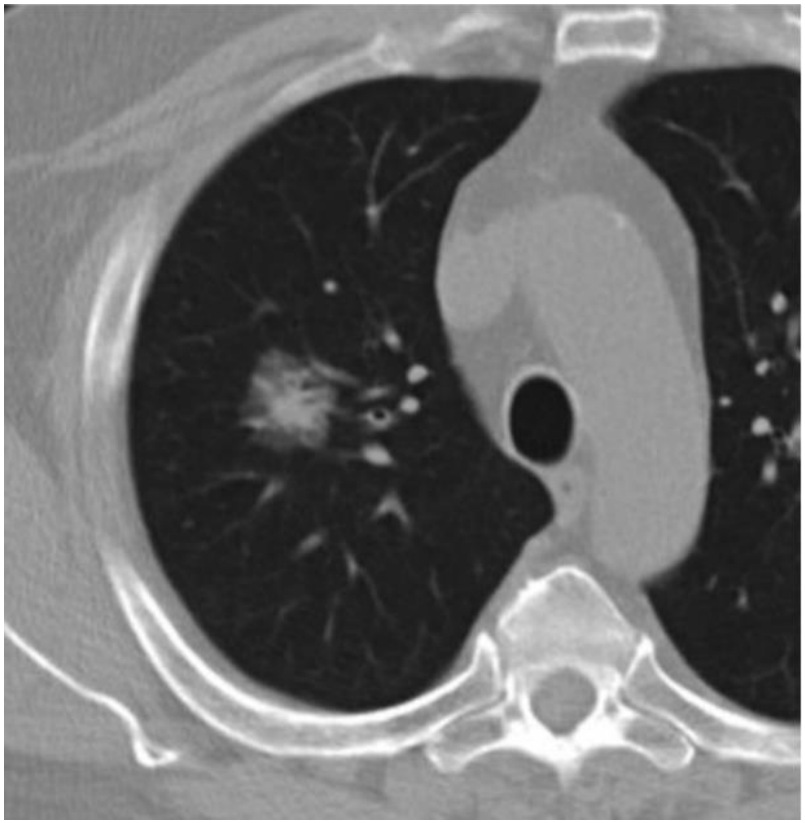

Инвазивная аСа

Немелкоклеточный рак легкого

- Наиболее интенсивное накопление ФДГ при ПЭТ/КТ характерно для плоскоклеточного и крупноклеточного вариантов, наименее интенсивное – для высокодифференцированной аденокарциномы

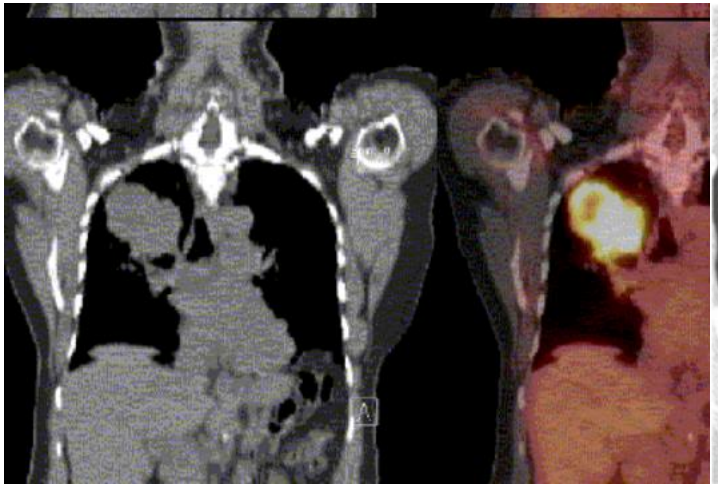

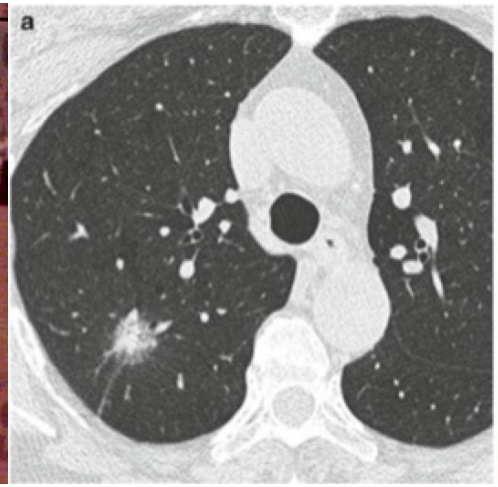

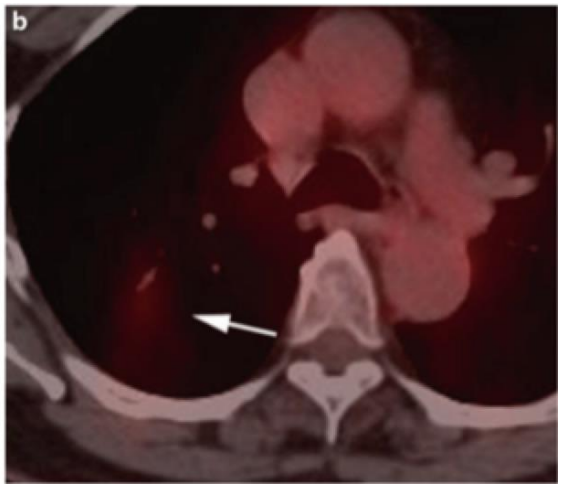

Мелкоклеточный рак легкого

- В большинстве случаев на КТ проявляется в виде массивного метастатического поражения медиастинальных и бронхопульмональных лимфатических узлов, в то время как первичный очаг определить крайне трудно

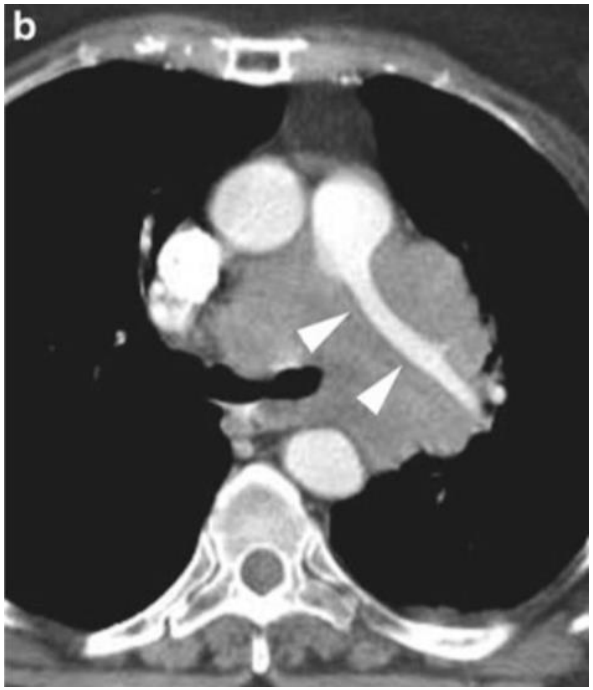

Мелкоклеточный рак легкого

- Около **4%** МРЛ проявляется в виде **солитарного легочного узла** и **не может быть дифференцирован** лучевыми методами от НМРЛ (Kreisman H. et al, 1992)

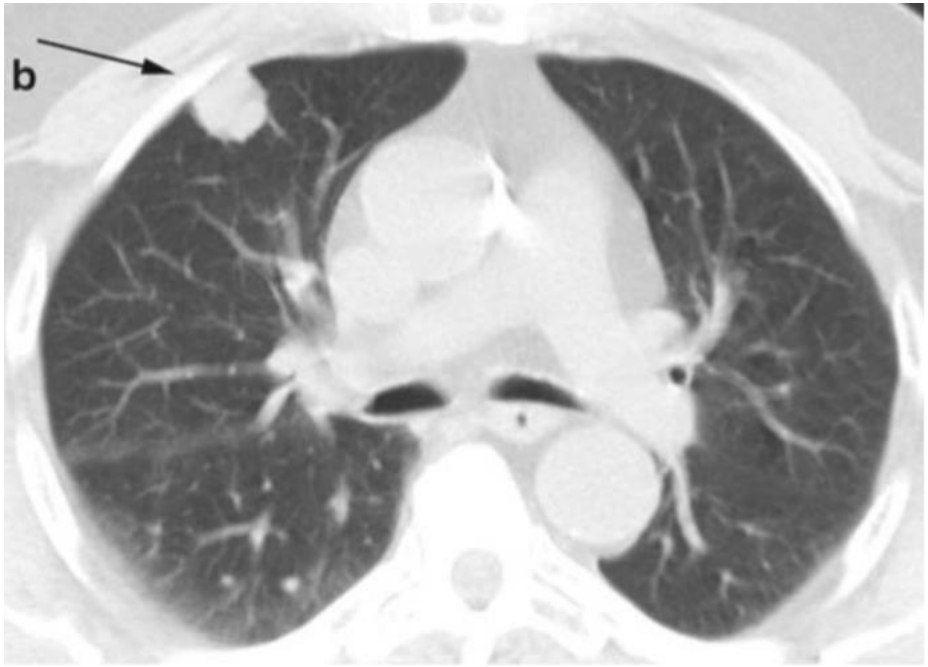

Мелкоклеточный рак легкого

- Часто сопровождается компрессией и/или инвазией структур средостения

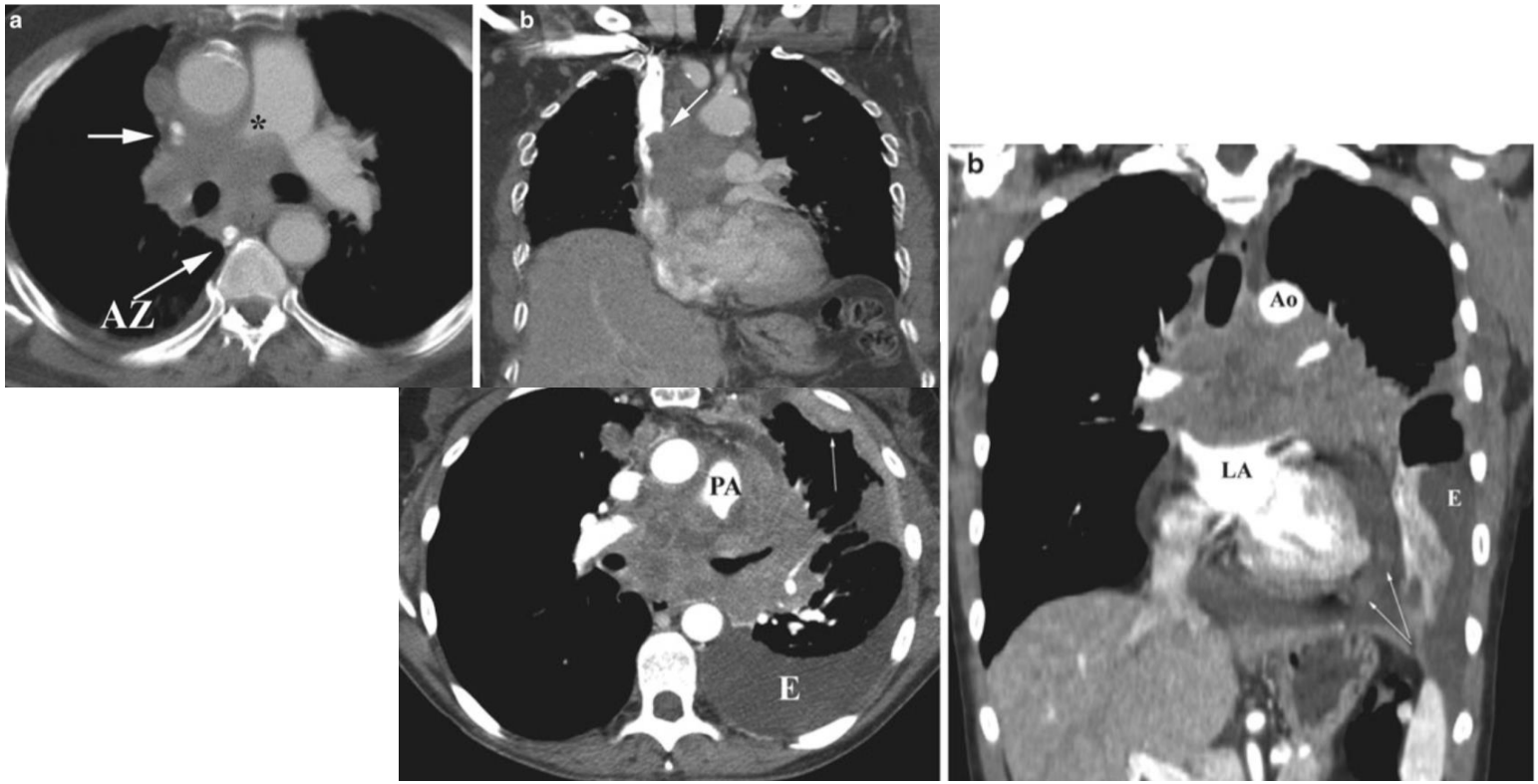

Мелкоклеточный рак легкого

- Большинство пациентов на момент постановки диагноза имеют отдаленные метастазы
- Печень и надпочечники, наряду с костями, являются наиболее частыми локализациями метастатического поражения

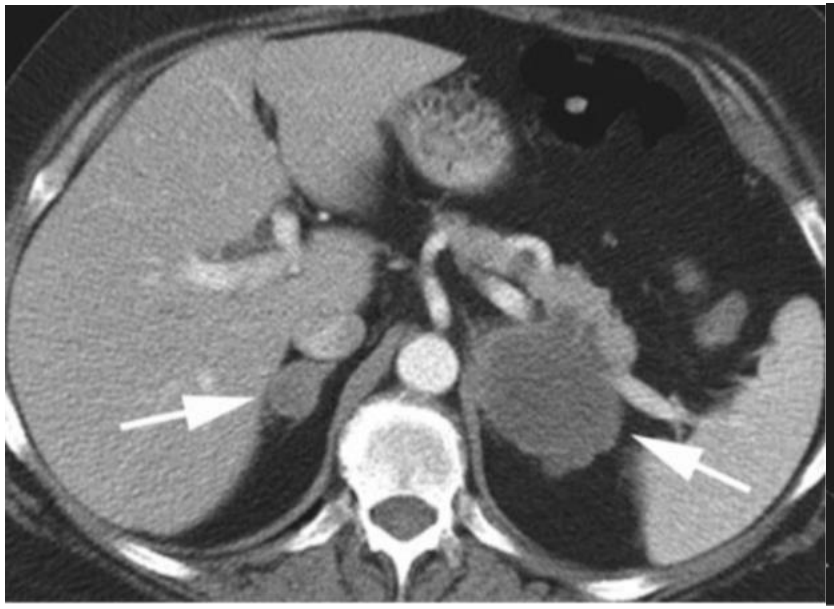

Мелкоклеточный рак легкого

- Нейровизуализация является обязательным этапом стадирования у всех пациентов **(МРТ предпочтительнее)**

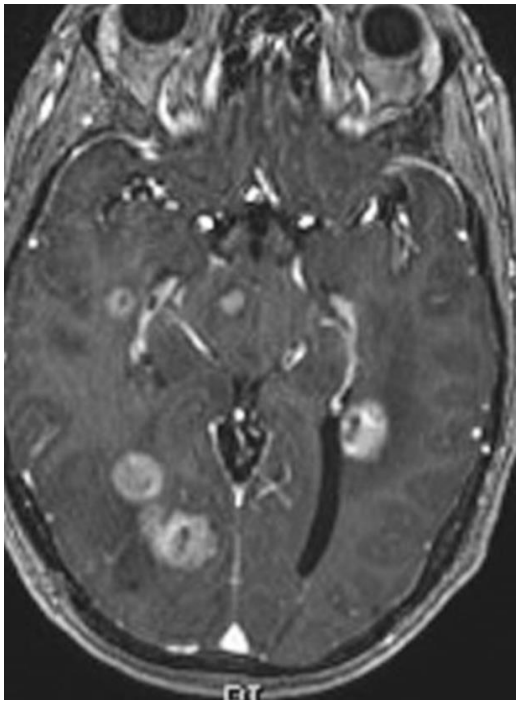

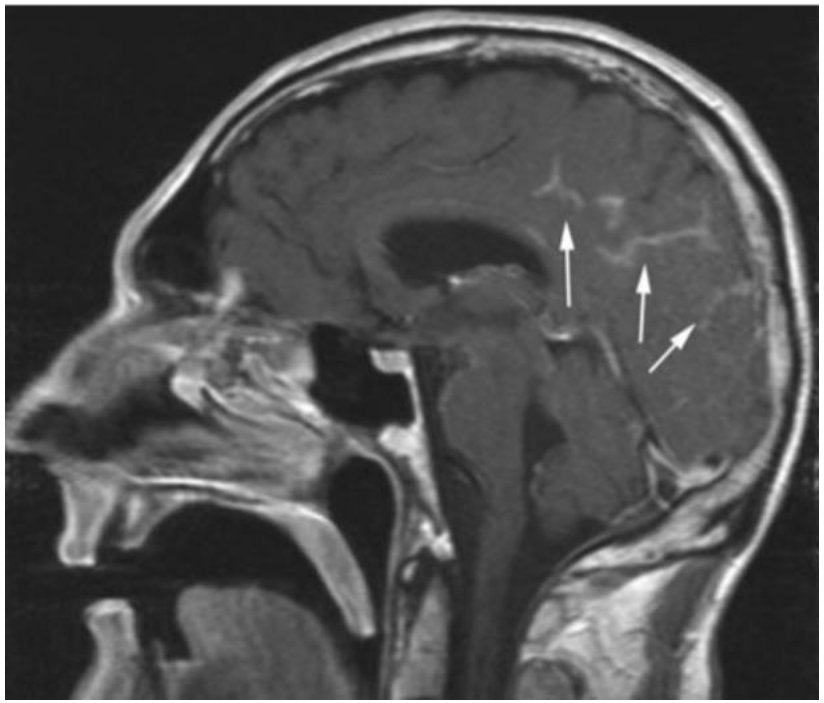

Мелкоклеточный рак легкого

- Интенсивное накопление ФДГ ассоциируется с худшим прогнозом
- Полный метаболический ответ при ПЭТ/КТ после проведенного лечения является предиктором лучшей выживаемости, более точно отражает прогноз чем анатомический ответ

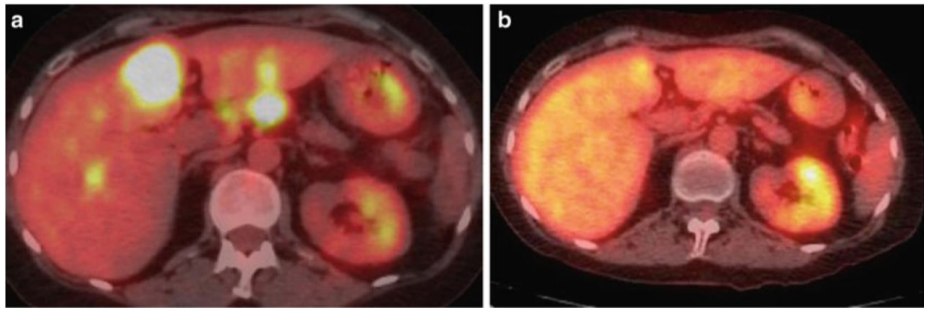

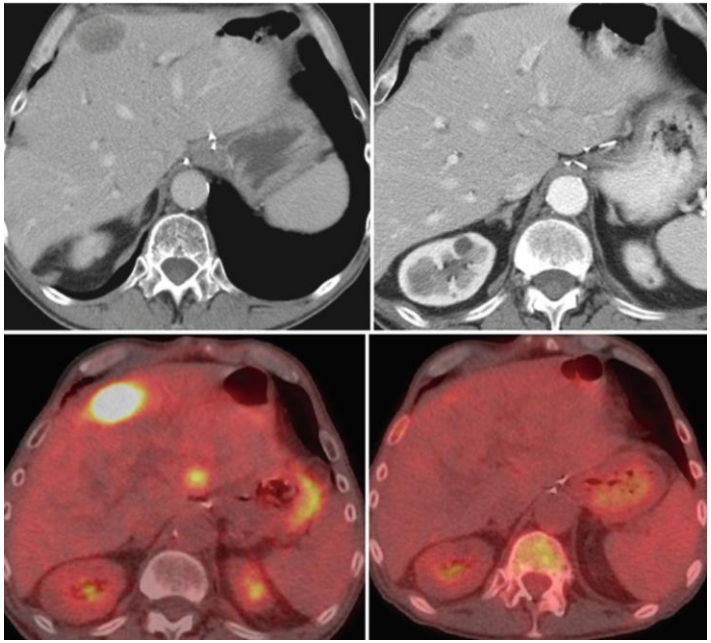

Стадирование рака легкого

T-стадирование

- Основная методика - **КТ органов грудной полости ± в/в контрастирование** (решение о введении КВ **принимает врач-рентгенолог** на основании данных нативного сканирования)
- В/в контрастирование желательно проводить при центральных процессах, а также при подозрении на инвазию прилежащих к опухоли структур

T-стадирование

T1

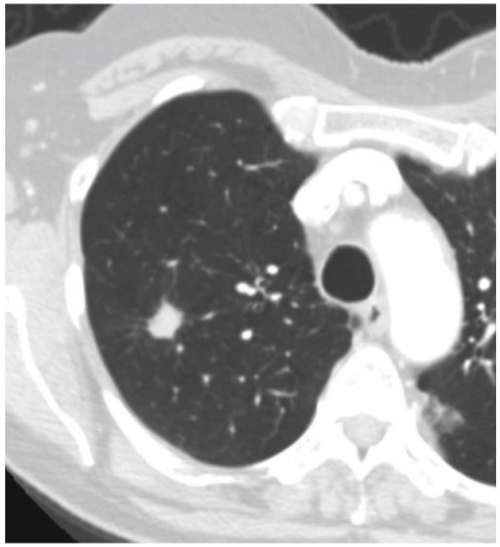

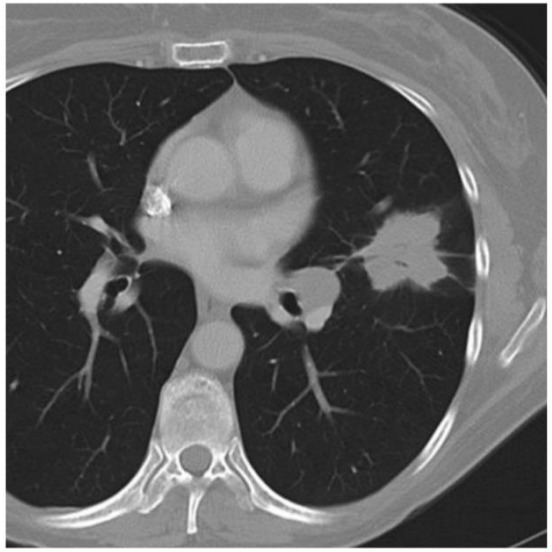

T2

T3

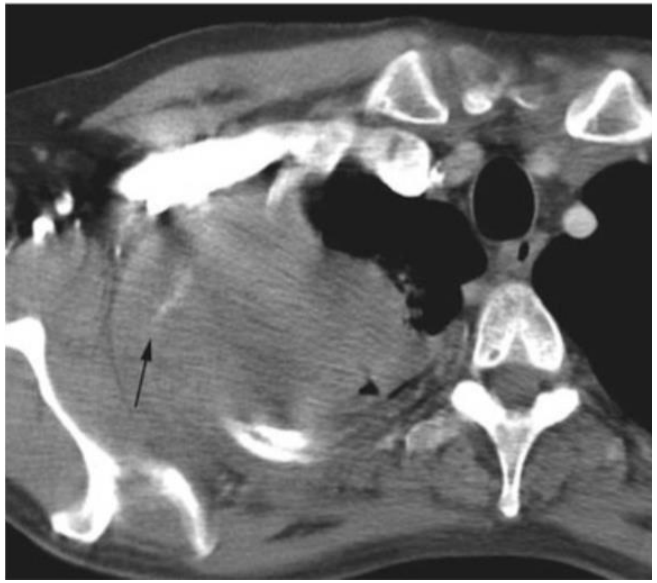

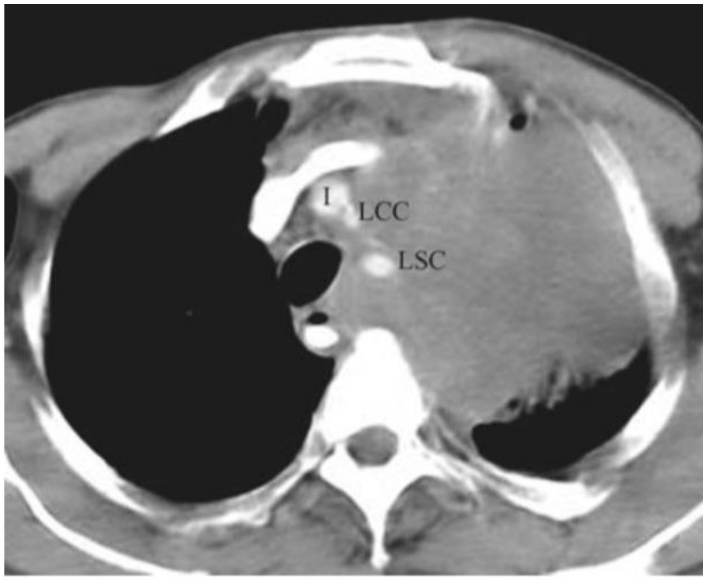

T4

Т-стадирование (Т3-4 инвазия)

Сложности в разграничении стадий при КТ

- **Достоверные признаки инвазии:** деструкция прилежащей кости, эрозия, внутрипросветное расположение опухолевых масс, интимное расположение относительно структур средостения, опухолевые массы в структуре мягких тканей грудной стенки
- **Сомнительные признаки инвазии:** отсутствие жировой прослойки, утолщение плевры, тупой угол между опухолью и грудной стенкой и средостением, окружность охвата опухолью аорты более 90°, протяженность контакта более 3 см

Т-стадирование (Т3-4 инвазия)

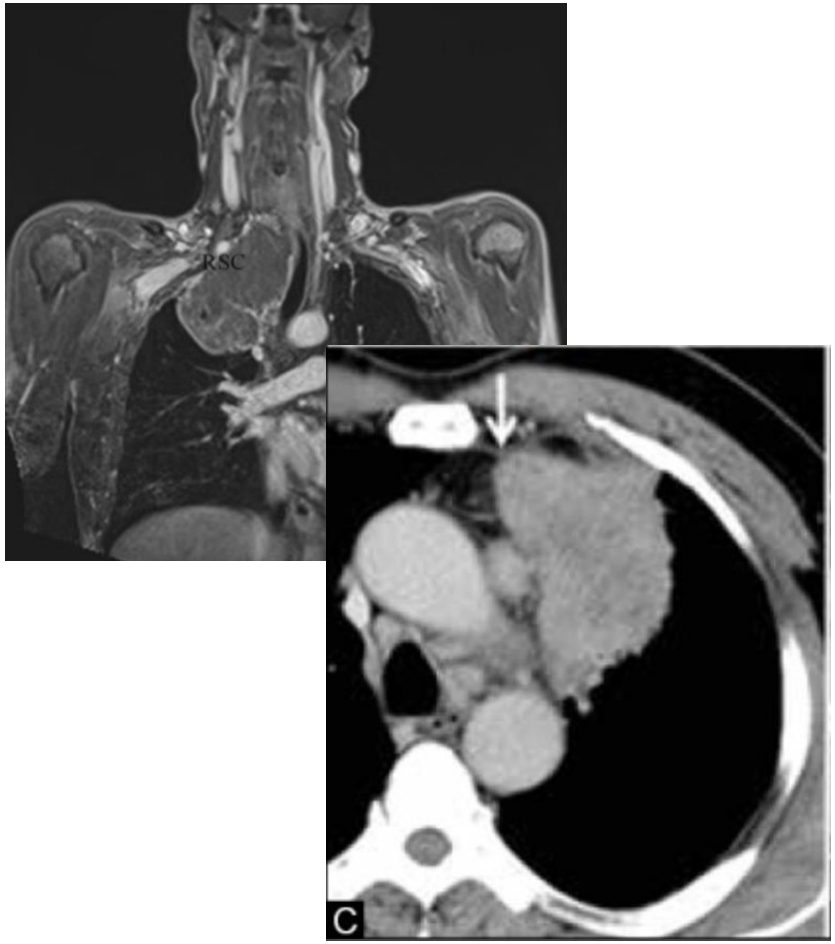

- **Se и Sp КТ – 38-87% и 40-90%** (Quint et al. 1999)
- **Se и Sp МРТ – 63-90% и 84-86%** (Padovany et al. 1993)
- Современные данные свидетельствуют об **отсутствии явного преимущества** одного из методов в оценки **инвазии средостения** (Purandar et al. 2015)
- Метод выбора для опухолей верхней борозды - **МРТ**

Т-стадирование (ФДГ ПЭТ/КТ)

- Возможность определения размеров и границ опухоли на фоне ателектаза

Т-стадирование (ДВИ МРТ)

- Возможность определения размеров и границ опухоли на фоне ателектаза

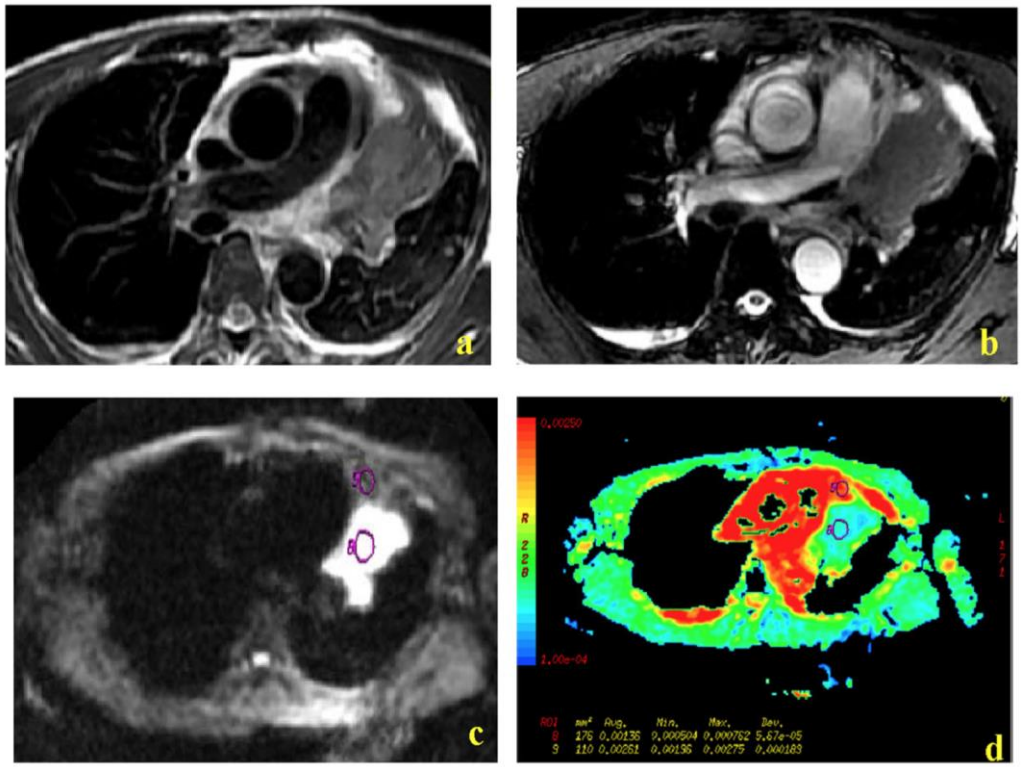

Yang R-M, Li L, Wei X-H, Guo Y-M, Huang Y-H, et al. (2013) Differentiation of Central Lung Cancer from Atelectasis: Comparison of Diffusion-Weighted MRI with PET/CT. PLoS ONE 8(4): e60279.

N-стадирование (КТ)

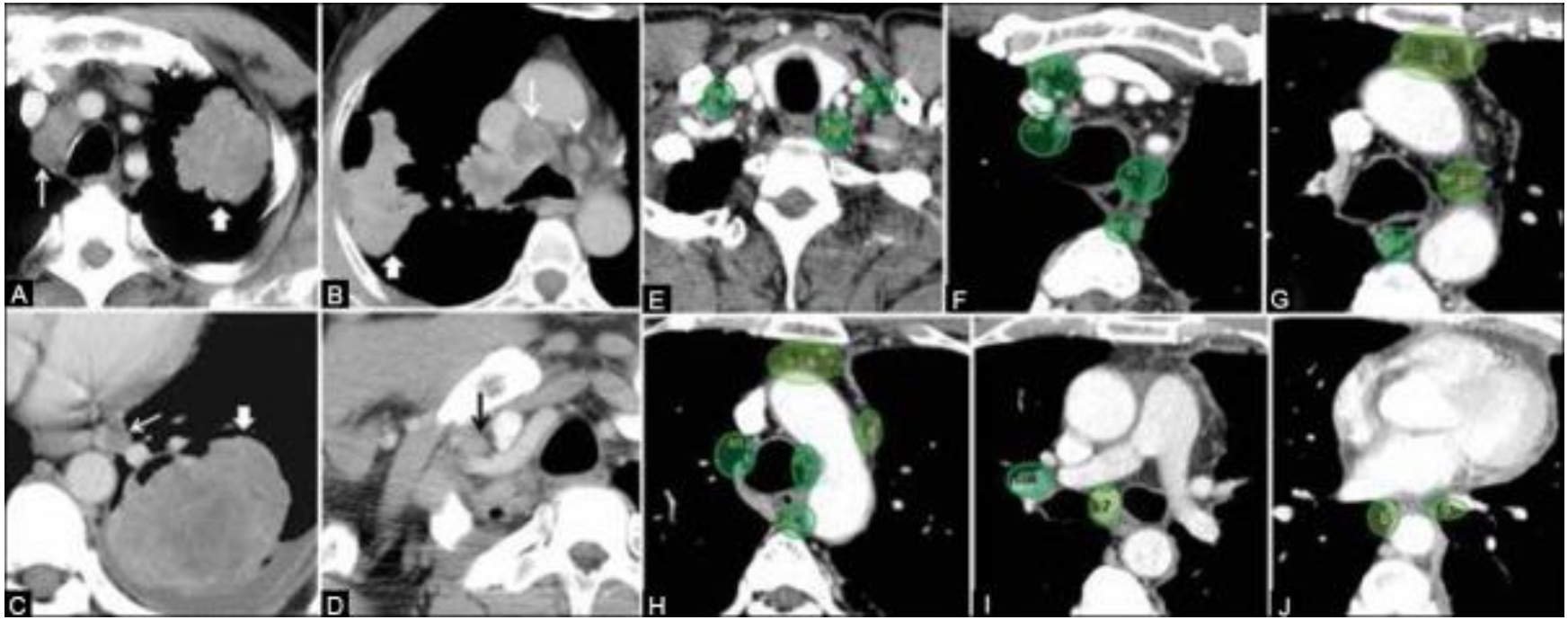

N-стадирование (КТ)

- При КТ **патологически измененным** лимфатический узел может считаться при его диаметре **по короткой оси ≥ 1см (Se 60-83%, Sp 77-82,% Ac 75-80%)** (Dales et al. meta-analysis 1990)
- Подозрительными также являются такие признаки, как активное накопление контрастного вещества, наличие центральной гиподенсной зоны (некроз), округлая форма, отсутствие жировых ворот
- **КТ не является оптимальным методом для оценки поражения регионарных лимфатических узлов**

N-стадирование (ФДГ ПЭТ/КТ)

- Позволяет определять метастатическое поражение в **не увеличенных** лимфатических узлах
- Имеет общие **Se 81% и Sp 90%** (Gould M. et al. 2007)
- Специфичность **снижается** в эндемичных для **инфекционных** и **гранулематозных** процессов регионах
- Результаты, которые могут привести к изменению тактики, требуют морфологического подтверждения

N-стадирование (ФДГ ПЭТ/КТ)

- Лимфатические узлы **с обызвествлением** или плотной структурой **(>70HU)** и **повышенным захватом ФДГ** характерны для **воспалительного процесса**
- Ввиду высокой ценности отрицательного результата ФДГ ПЭТ/КТ при N-стадировании в условиях T1 периферической опухоли с низким SUV и отсутствием накопления ФДГ на N1 уровне предоперационной морфологической оценкой л/у средостения **можно пренебречь**

J.G. Ravenel (ed.), *Lung Cancer Imaging*, Contemporary Medical Imaging, Springer Science+Business Media New York 2013 p. 58

N-стадирование (ФДГ ПЭТ/КТ)

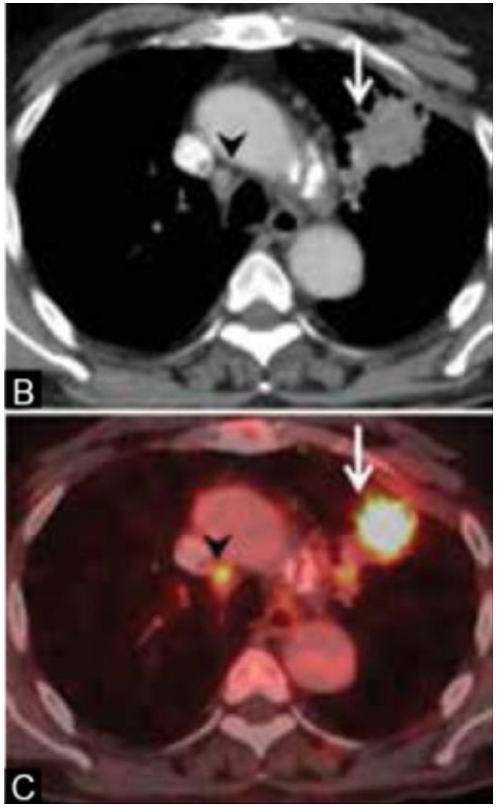

ИП

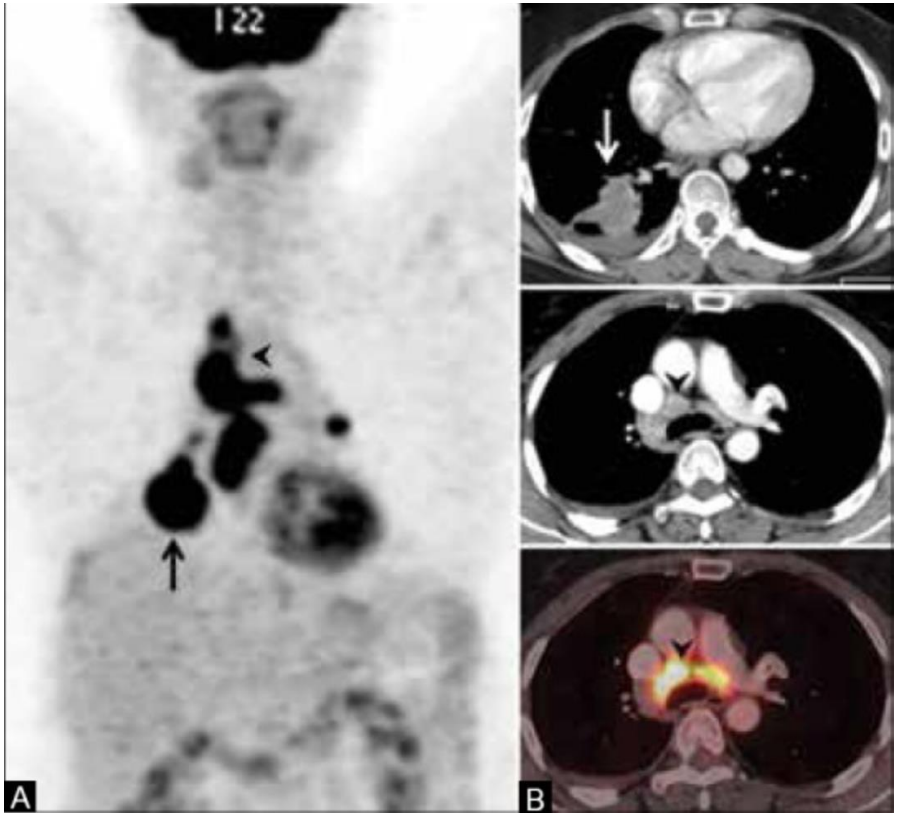

ЛП

N-стадирование (ДВИ МРТ)

- Возможно использование ДВИ МРТ в оценке статуса медиастинальных лимфатических узлов
- Необходимы дополнительные исследования для внедрения методики в клиническую практику

Table 2
ADC Performance in Diagnosis of Metastatic Mediastinal Nodes

	Optimal cutoff*	Sensitivity	Specificity	PPV	NPV	Accuracy
ELN	1.98mm^2/s	85.2%	100%	100%	60.0%	87.9%
NLN	2.04mm^2/s	75.0%	90.9%	66.7%	93.8%	87.8%

ADC, apparent diffusion coefficient; ELN, enlarged lymph node; NLN, normal-sized lymph node; PPV, positive predictive value; NPV, negative predictive value.
*Value with maximum Youden index (*sensitivity+specificity-1*).

Xu L, Tian J, Liu Y, Li C. Accuracy of diffusion-weighted (DW) MRI with background signal suppression (MR-DWIBS) in diagnosis of mediastinal lymph node metastasis of nonsmall-cell lung cancer (NSCLC). J Magn Reson Imaging. 2014;40(1):200–5.

М-стадирование (ФДГ ПЭТ/КТ)

- Является наиболее точной методикой
- Позволяет выявить дополнительные очаги, не определяемые при стандартной визуализации в 29% [1]
- Общие **Se 87% / Sp 96%** [2]
- Выявление дополнительных очагов изменяет стадию у 27-62% пациентов, что меняет тактику у 19-52% пациентов [3]

[1] Schrevens L, Lorent N, Dooms C, Vansteenkiste J. The role of PET scan in diagnosis, staging, and management of non-small cell lung cancer. Oncologist. 2004;9:633–43.
[2] Li J, Xu W, Kong F, Sun X, Zuo X. Meta-analysis: accuracy of 18FDG PET/CT for distant metastasis staging in lung cancer patients. Surg Oncol. 2013;22:151–5.
[3] De Wever W, Ceyssens S, Mortelmans L, Stroobants S, Marchal G, Bogaert J, et al. Additional value of PET/CT in the staging of lung cancer: comparison with CT alone, PET alone and visual correlation of PET and CT. Eur Radiol. 2007;17:23–32.

М-стадирование (ФДГ ПЭТ/КТ)

- Низкая эффективность в диагностике поражения головного мозга ввиду физиологической гиперфиксации ФДГ
- Уступает МРТ в диагностике поражения печени

M-стадирование (M1a легкое)

- В большинстве случаев КТ достаточно для характеристики узлов в контралатеральном легком
- При **неясных** изменениях возможно применение **ФДГ ПЭТ/КТ**

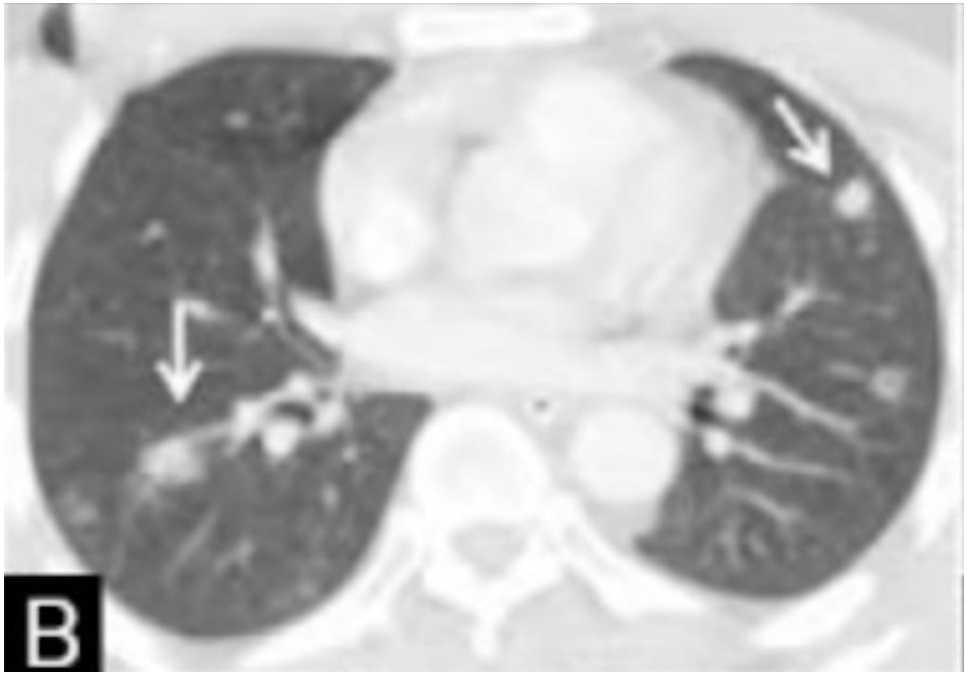

M-стадирование (M1a плевра)

- При КТ и МРТ косвенными признаками плеврального канцероматоза являются локальные утолщения плевры >1см, циркулярное утолщение, в том числе, с вовлечением медиастинальной части, а также узловой характер утолщения, активное контрастное усиление
- **ФДГ ПЭТ/КТ** обладает высокими диагностическими показателями **(Sp 88,8%, Sp 94,1%)** и может применяться при неясных изменениях, выявленных при КТ

Erasmus JJ, McAdams HP, Rossi SE, Goodman PC, Coleman RE, Patz EF. FDG PET of pleural effusions in patients with non-small cell lung cancer. AJR Am J Roentgenol. 2000;175:245–9.

M-стадирование (M1a плевра)

- Применение методов ЛД **не исключает** проведение анализа плеврального пунктата
- **ФДГ ПЭТ/КТ** ввиду своей высокой чувствительности может быть использована при **отрицательных** результатах анализа пунктата

Schaffler GJ et al. Non-small cell lung cancer: Evaluation of pleural abnormalities on CT scans with 18F FDG PET. Radiology. 2004;231:858–65

M-стадирование (M1a плевра)

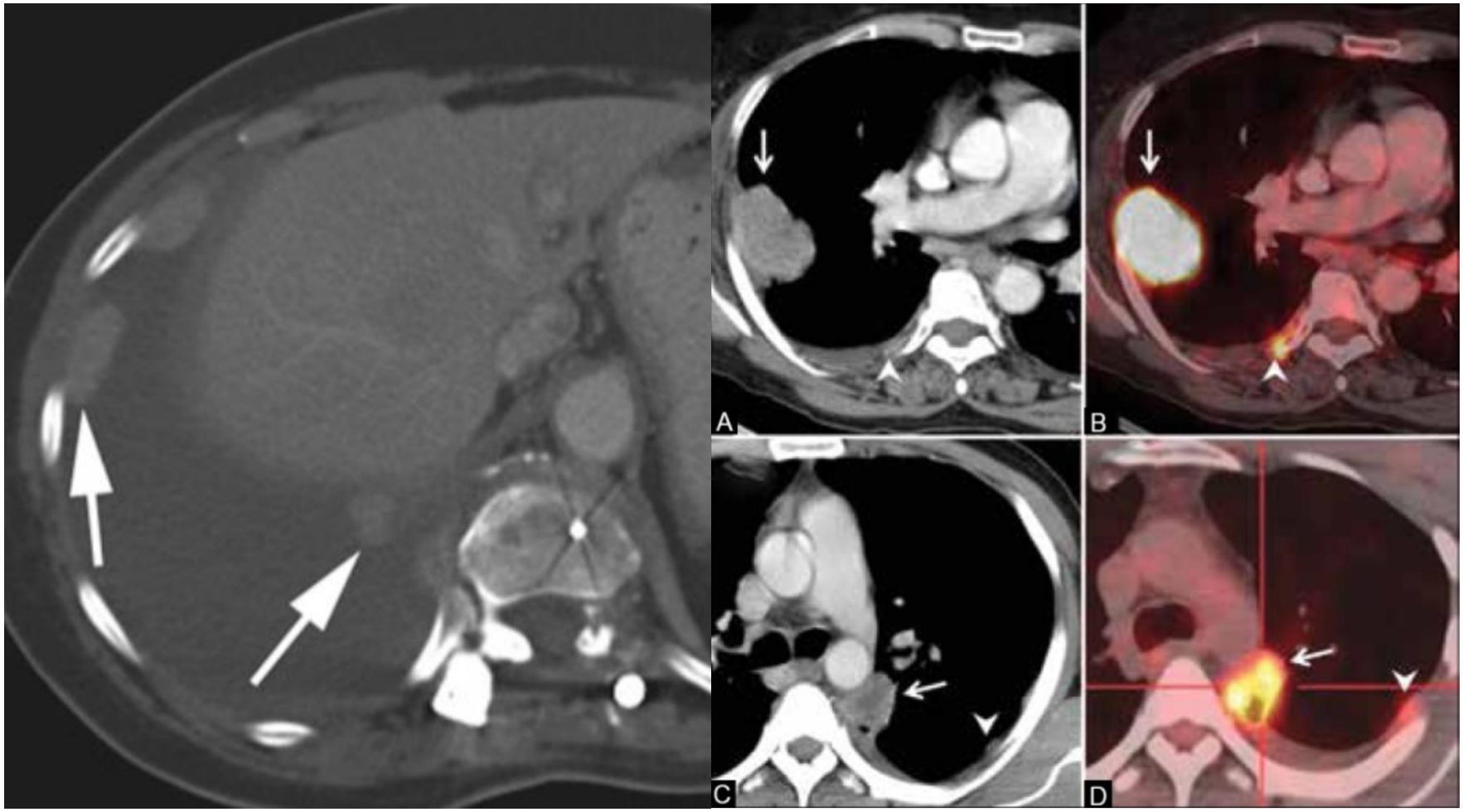

M-стадирование (M1b надпочечники)

- Надпочечники должны входить в зону сканирования при инициальной КТ
- Наиболее часто встречаемые образования - **аденомы**
- Наличие **жира в структуре** образования характерно для аденомы
- Если при нативной КТ образование имеет **HU<+10** – аденома с **96 % Sp, <0** – аденома со **100% Sp** (Caoili E.M. et al, 2000)
- При **HU>+10** требуется дальнейшее обследование

M-стадирование (M1b надпочечники)

- Показатель вымывания контрастного препарата из образования к отсроченной фазе при трехфазной КТ более 60% говорит в пользу аденомы **(Se 86%, Sp 92%)** (Pena C.S. et al, 2000)
- Применение МРТ с последовательностями в фазе и противофазе дает возможность определить наличие микровключений жира в структуре образования

M-стадирование (M1b надпочечники)

- **ФДГ ПЭТ/КТ** обладает высокими диагностическими показателями при дифференцировке узловых образований надпочечников при экстраадреналовом первичном опухолевом процессе **(Se 97%, Sp 91%)** (Boland G.V. et al, 2011)
- Несмотря на попытки получения порогового значения SUV для разграничения доброкачественного и злокачественного характера узловых образований надпочечников, **визуальная оценка** остается **основной** на настоящий момент

M-стадирование (M1b надпочечники)

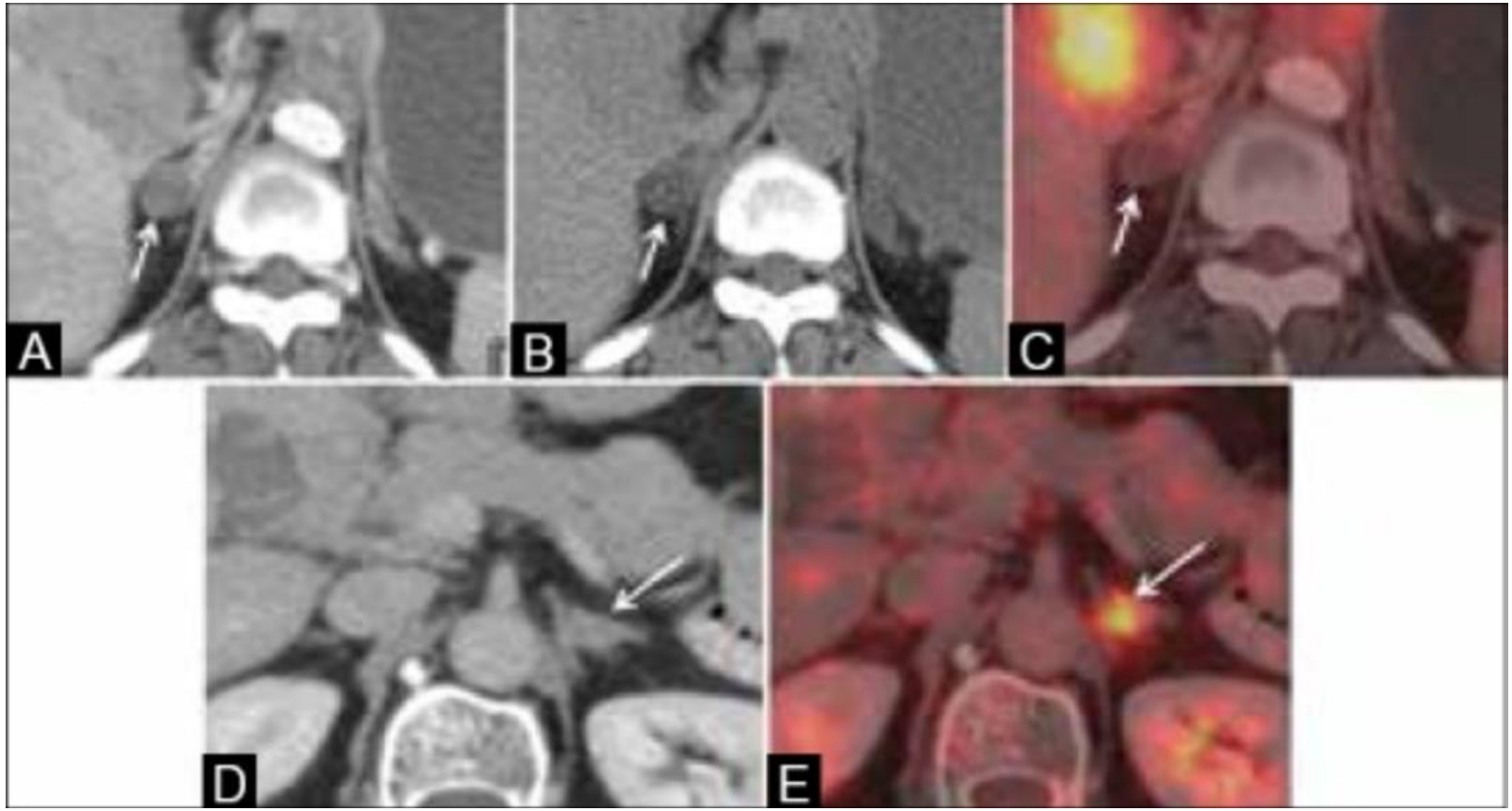

M-стадирование (M1b надпочечники)

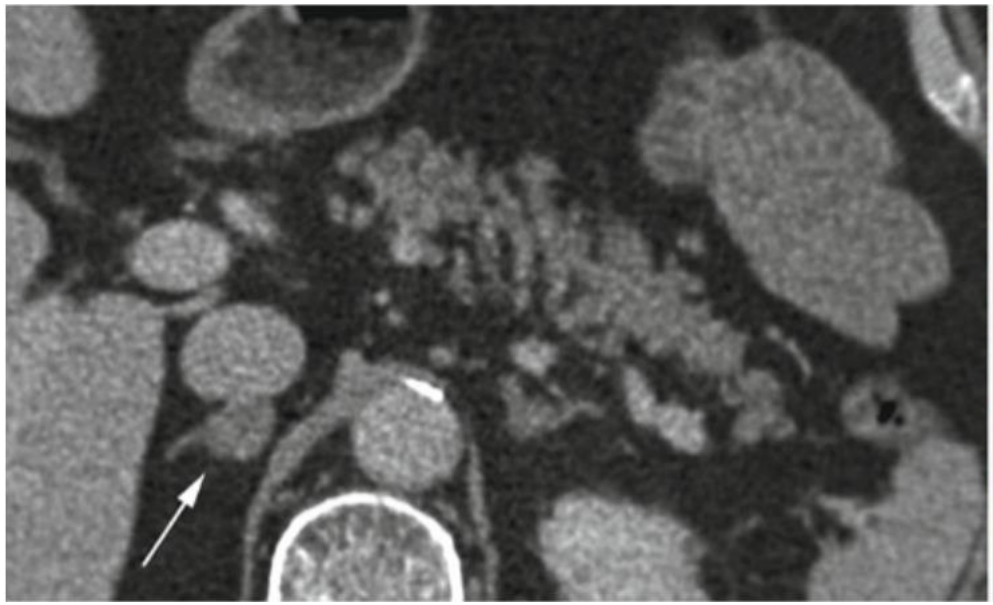

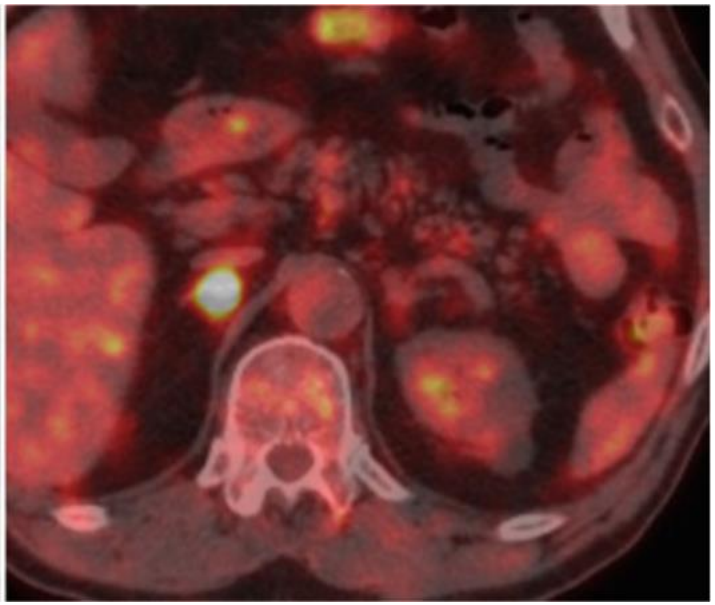

M-стадирование (M1b печень)

- Наиболее часто встречаемые образования – **гемангиома, киста**
- Печень редко является единственной локализацией отдаленного метастазирования на момент постановки диагноза (Kagohashi K. et al, 2003)
- Большая часть печени входит в зону сканирования при КТ органов грудной полости
- **МРТ** позволяет дифференцировать доброкачественные и злокачественные изменения
- ФДГ ПЭТ/КТ не является основной методикой для оценки метастатического поражения печени

M-стадирование (M1b печень)

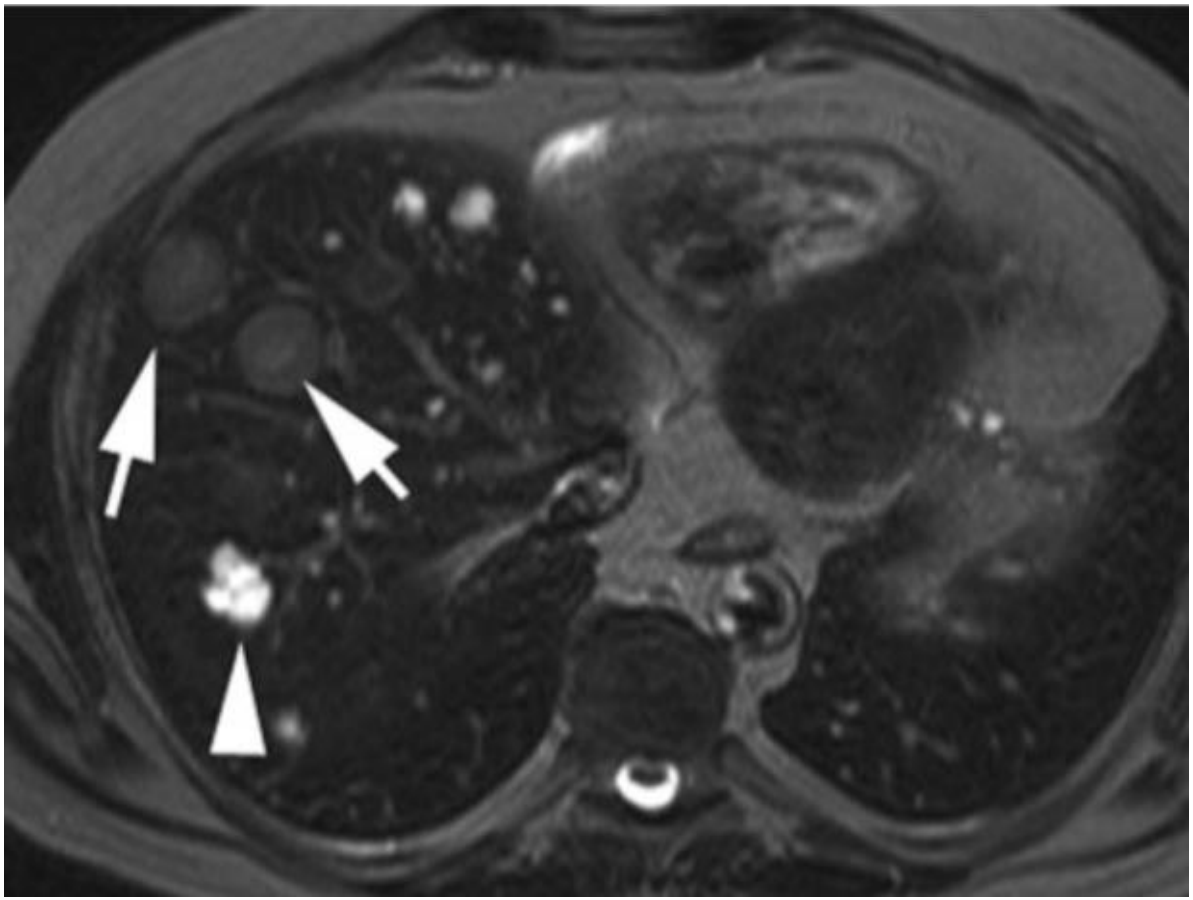

M-стадирование (M1b головной мозг)

- Наилучшая модальность для визуализации – **МРТ**
- У бессимптомных пациентов на МРТ чаше обнаруживаются изменения, чем на КТ
- МРТ позволяет выявлять как большее количество очагов, так и очаги с меньшими размерами, чем КТ
- При наличии неврологической симптоматики разница в диагностических показателях КТ и МРТ менее выражена
- Возможности ФДГ ПЭТ/КТ ограничены высокой метаболической активностью самого головного мозга, а также пространственным разрешением

(M1b головной мозг)

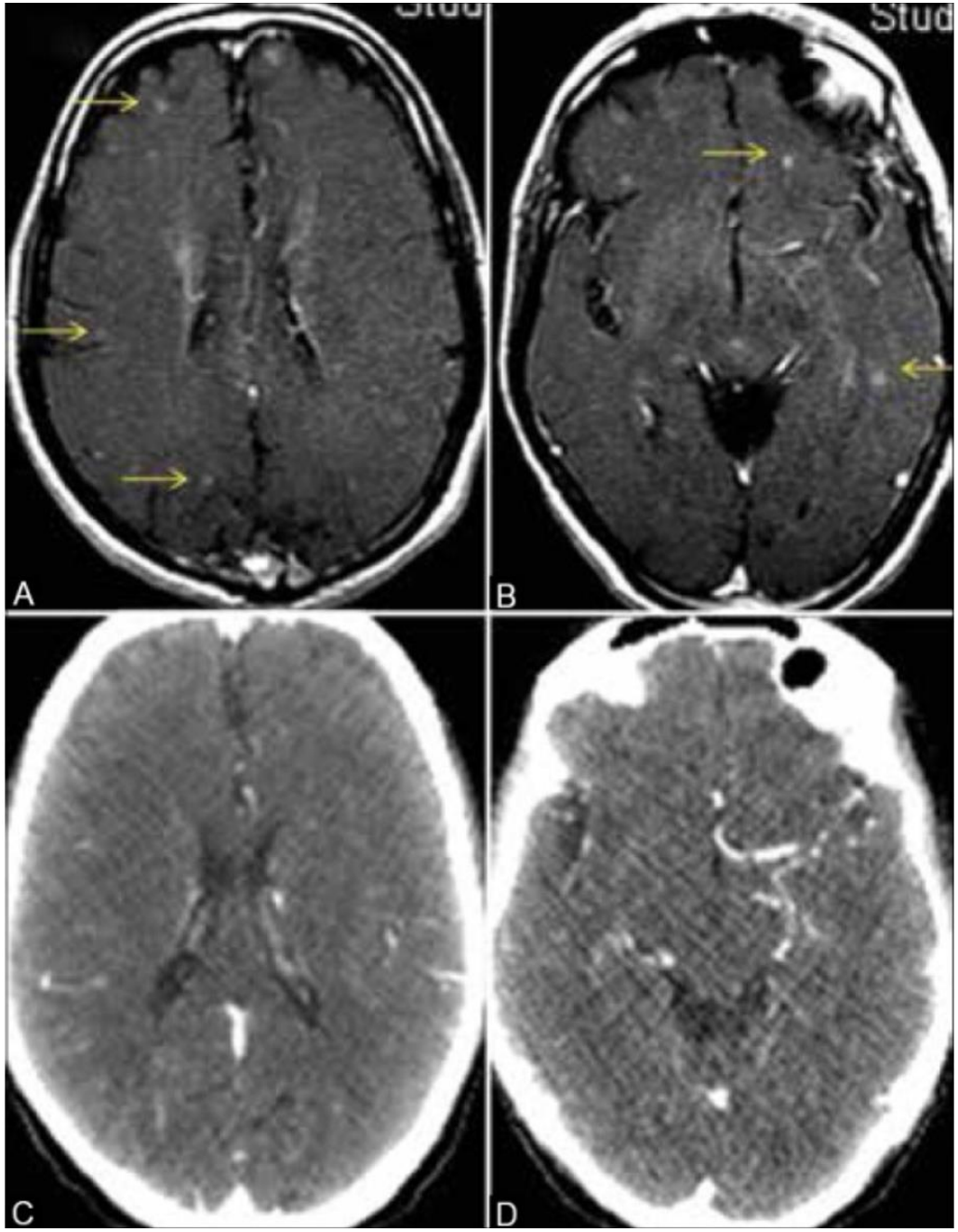

M-стадирование (M1b кости)

- Остеосцинтиграфия (ОСГ) является достаточно чувствительной методикой для выявления костных метастазов, однако, ее специфичность низкая
- ОСГ не рекомендуется проводить у бессимптомных пациентов ввиду большого количества ложноположительных результатов
- Положительные результаты ОСГ требуют подтверждения другими методами (КТ/МРТ)

M-стадирование (M1b кости)

- КТ рутинно не используется для визуализации костных метастазов, однако, позволяет оценить структуру костей в рамках исследования органов грудной полости
- ФДГ ПЭТ/КТ обладает наилучшими диагностическими показателями **(Se 92%, Sp 98%)** и заменяет ОСГ (Qu X. et al, 2012)
- ФДГ ПЭТ/КТ позволяет выявлять поражение костного мозга у бессимптомных пациентов

M-стадирование (M1b кости)

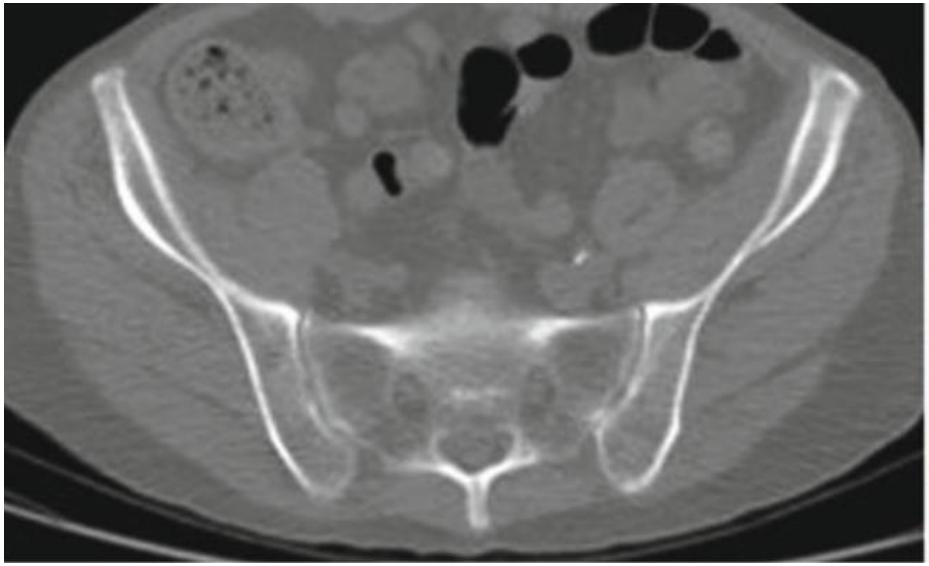

КТ -

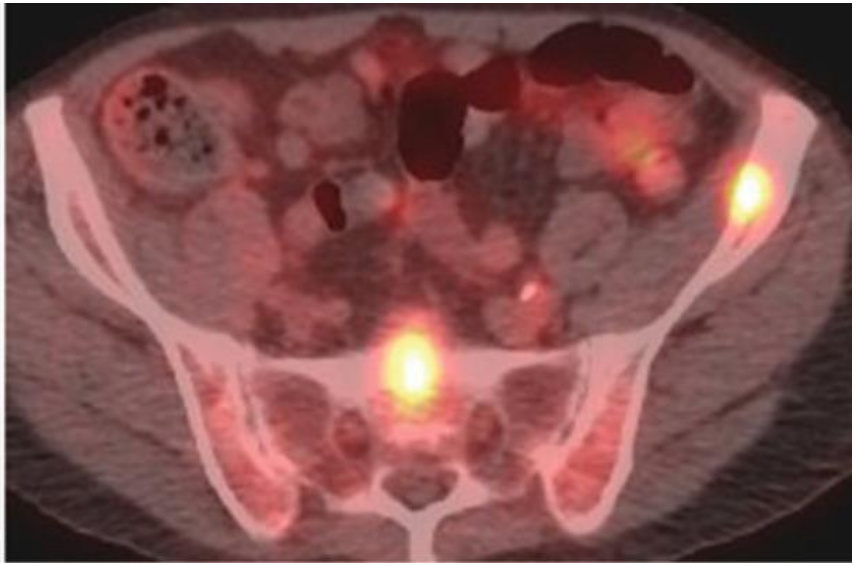

ПЭТ +

ДВИ МРТ всего тела VS ФДГ ПЭТ/КТ (стадирование)

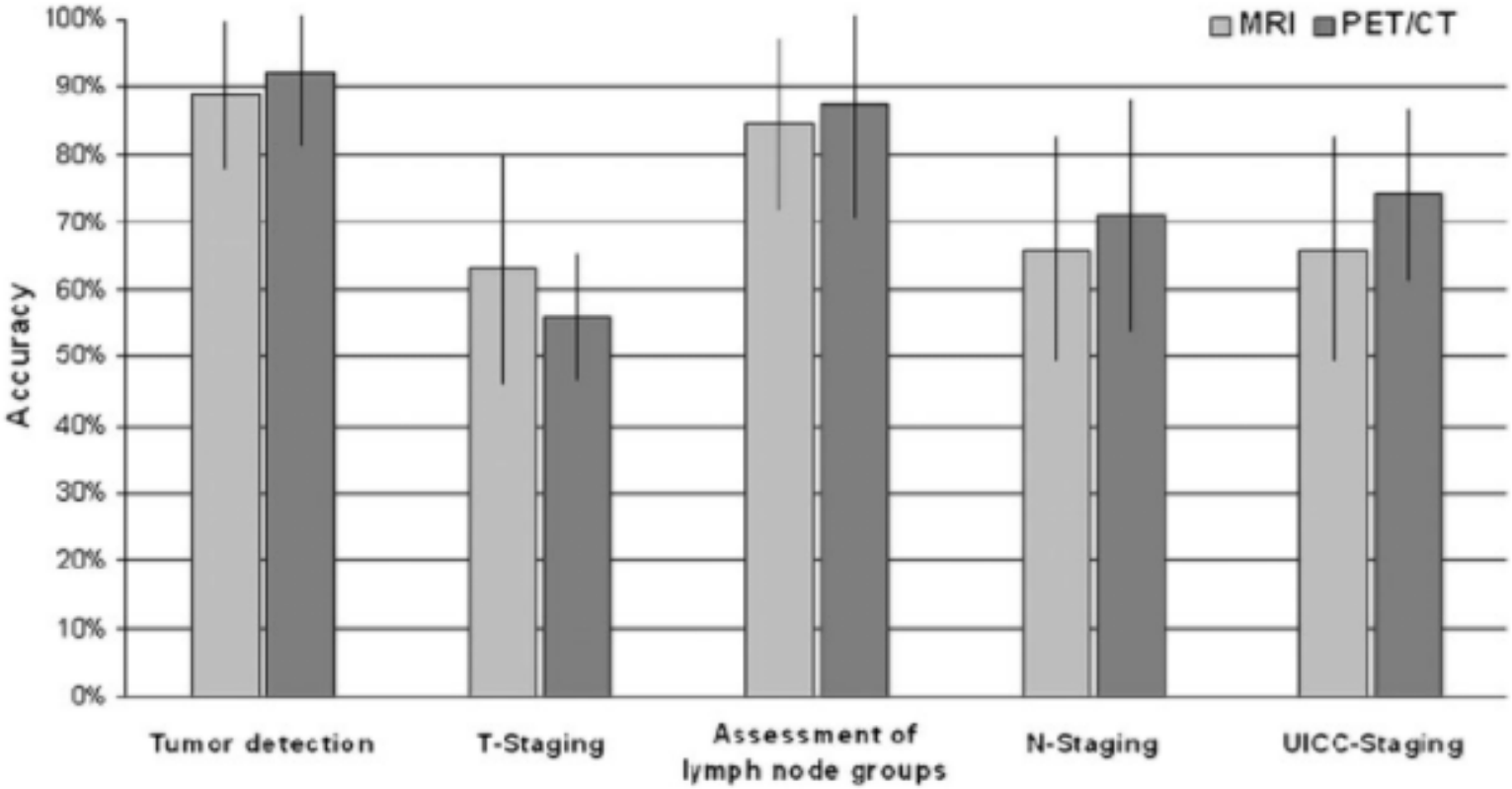

Fig. 3 Schematic overview of tumour detection and staging accuracies for MRI and PET/CT. The *error bars* represent 95% confidence intervals

Sommer G, Wiese M, et. al. Preoperative staging of non-small-cell lung cancer: comparison of whole-body diffusion-weighted magnetic resonance imaging and 18F-fluorodeoxyglucose-positron emission tomography/ computed tomography. Eur Radiol (2012) 22:2859–2867

ФДГ ПЭТ/КТ и мутация EGFR

Medicine
Observational Study
OPEN

^{18}F-FDG uptake for prediction EGFR mutation status in non-small cell lung cancer

Jian Guan, MD[a], Nan J. Xiao, MD[a], Min Chen, MD[a], We
Shuang Wang, MD[c], Yong M. Dai, MD[a], Lu Li, MD[a], Yu
Mi Yang, MD[a], Hu B. Wu, MD[a], Long H. Chen, MD[a,*], L

Abstract
Epidermal growth factor receptor (EGFR) mutations in non-small
inhibitor. However, a lack of sufficient tumor tissue has been a limit
objective of this study was to predict EGFR mutation status in NS
uptake value (SUVmax) and clinical features.

European Journal of Nuclear Medicine and Molecular Imaging
https://doi.org/10.1007/s00259-017-3885-z
ORIGINAL ARTICLE
CrossMark

Value of ^{18}F–FDG PET/CT for predicting EGFR mutations and positive ALK expression in patients with non-small cell lung cancer: a retrospective analysis of 849 Chinese patients

Zhilei Lv[1] · Jinshuo Fan[1] · Juanjuan Xu[1] · Feng Wu[1] · Qi Huang[1] · Mengfei Guo[1] · Tingting Liao[1] · Shuqing Liu[1] · Xiaoli Lan[2,3] · Shanshan Liao[2,3] · Wei Geng[4] · Yang Jin[1]

Received: 2 August 2017 / Accepted: 8 November 2017
© The Author(s) 2017. This article is an open access publication

- ФДГ ПЭТ/КТ позволяет предсказать EGFR-статус опухоли, что важно, когда молекулярно-генетический анализ недоступен по различным причинам
- Для опухолей с мутацией EGFR характерны более низкие значения SUVmax

ФДГ ПЭТ/КТ и мутация EGFR

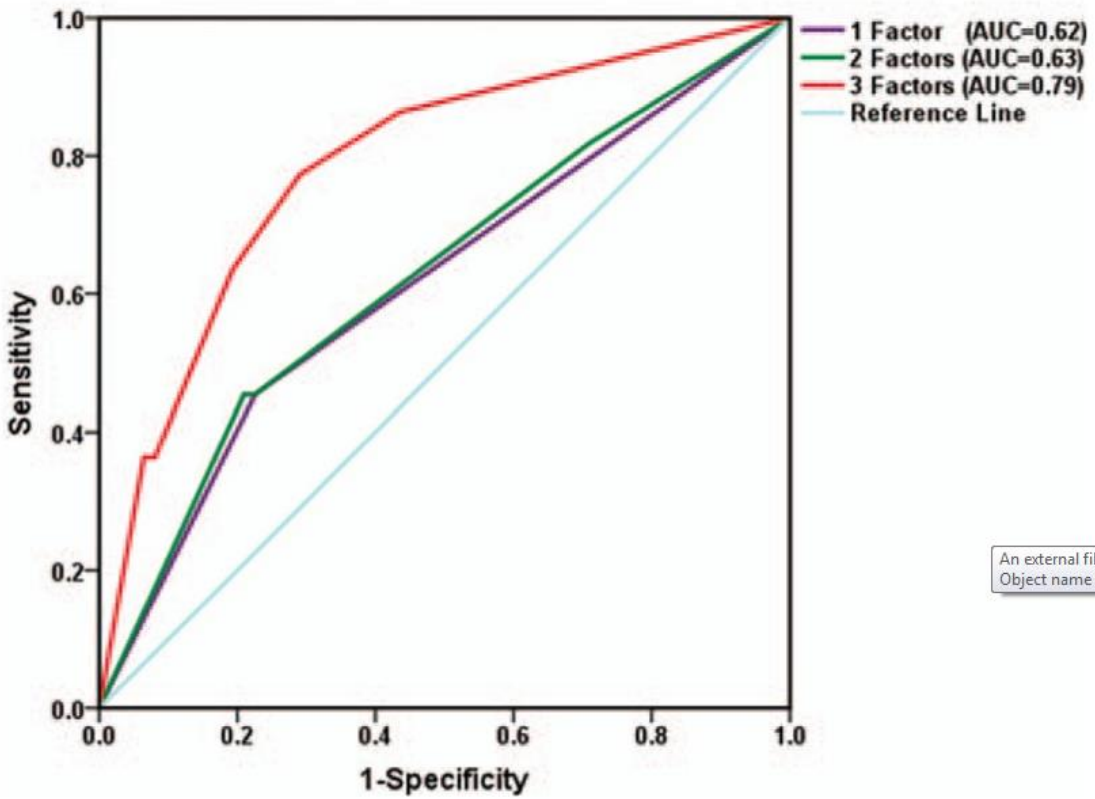

An external file that holds a pictu
Object name is medi-95-e4421-g

The receiver-operating characteristic (ROC) curve of the validation cohort. Comparative ROC curves for one factor (maximum standardized uptake value [SUVmax]), 2 factors (SUVmax and primary tumor size), and 3 factors (SUVmax, primary tumor size, and smoking history) for predicting epidermal growth factor receptor mutation status. AUC=area under the curve.

- Применение комбинации SUVmax и клинических данных позволяет повысить точность прогноза

ФДГ ПЭТ/КТ (планирование ЛТ)

- Позволяет более эффективно отобрать пациентов для ЛТ, учитывая наилучшие диагностические показатели при М-стадировании
- Более четкое определение границ полей облучения, особенно при ателектазе и не увеличенных измененных л/у
- До 30% случаев может значимо влиять на разметку

van Loon J, De Ruysscher D, Wanders R, et al. Selective nodal irradiation on basis of (18)FDG-PET scans in limited-disease small-cell lung cancer: a pro- spective study. Int J Radiat Oncol Biol Phys. 2010; 77(2):329–36.

ПЭТ/КТ при гипоксии в опухоли (планирование ЛТ)
18F-FMISO, 18F-FAZA, 64Cu-ATSM…

- Гипоксия является причиной радиорезистентности опухоли
- Распределение ФДГ не всегда верно отражает картину гипоксии (эффект Варбурга + эффект Пастера)
- Применение специфичных РФП позволяет более точно подвести дозу к зоне гипоксии

ПЭТ/КТ при гипоксии в опухоли (планирование ЛТ)

18F-FMISO, 18F-FAZA, 64Cu-ATSM…

ФДГ

FMISO

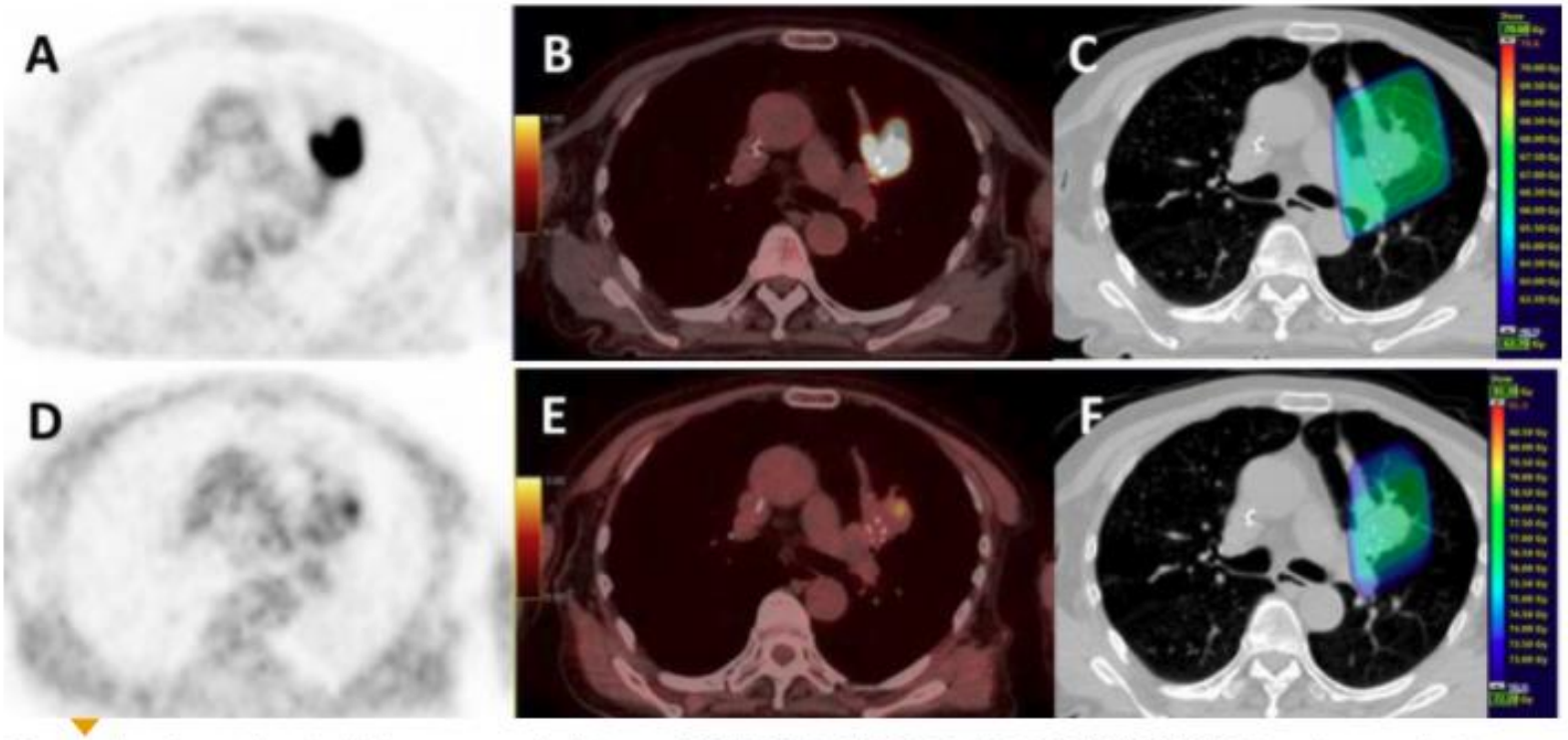

Example of a patient with an upper left lung NSCLC: A: FDG; B: FDG PET/CT; C: Planning radiotherapy based on FDG (66Gy) with BTVm (GTV), CTV and PTV; D: PET FMISO E: FMISO PET/CT; F: boost based on the FMISO PET (76Gy) with BTVh (biological hypoxic target volume) and PTV boost. Credit: QuantIF – LITIS EA 4108 – FR CNRS 3638, Henri Becquerel Cancer Center, Rouen, France

Оценка эффективности лечения

Eur J Nucl Med Mol Imaging (2016) 43:1945–1953
DOI 10.1007/s00259-016-3420-7

ORIGINAL ARTICLE

Comparison of RECIST, EORTC criteria and PERCIST for evaluation of early response to chemotherapy in patients with non-small-cell lung cancer

Jingjie Shang[1] · Xueying Ling[1] · Linyue Zhang[1] · Yongjin Tang[1] · Zeyu Xiao[1] · Yong Cheng[1] · Bin Guo[1] · Jian Gong[1] · Li Huang[1] · Hao Xu[1]

CONCLUSION: EORTC criteria and PERCIST 1.0 are more sensitive and accurate than RECIST 1.1 for the detection of an early therapeutic response to chemotherapy in patients with NSCLC. Although EORTC criteria and PERCIST 1.0 showed similar results, PERCIST 1.0 is preferred because detailed and unambiguous definitions are given. We also found that response evaluations with PERCIST 1.0 using a single lesion and multiple lesions gave similar response classifications.

- ***PERCIST*** *является наиболее точной системой оценки эффективности химиотерапии НМРЛ из предложенных на настоящий момент*

NCCN National Comprehensive Cancer Network®

NCCN Clinical Practice Guidelines in Oncology (NCCN Guidelines®)

Non-Small Cell Lung Cancer

Version 3.2018 — February 21, 2018

NCCN.org

Место лучевых методов при НМРЛ в рекомендациях NCCN

Немелкоклеточный рак легкого

- На начальном этапе в рамках стадирования применяется КТ органов грудной полости с в/в контрастированием с захватом верхнего этажа брюшной полости и забрюшинного пространства, включая надпочечники

Немелкоклеточный рак легкого

- На инициальном этапе всем пациентам рекомендована ФДГ ПЭТ/КТ для оценки статуса N и M
- ФДГ ПЭТ/КТ от основания черепа до коленных суставов или всего тела
- Патологические изменения, относимые по данным ПЭТ/КТ к отдаленным метастазам, требуют либо морфологической верификации, либо применения других методов визуализации
- При обнаружении подозрительных по данным ПЭТ/КТ изменений в лимфатических узлах средостения рекомендована морфологическая верификация

Немелкоклеточный рак легкого

- **МРТ головного мозга** с в/в контрастированием при **II, III, IV** стадиях (при **IB** и **цен. IA**– на усмотрение лечащего врача, у пациентов с высоким риском - **крупная опухоль, центральная локализация)**
- При **пер. IA – МРТ не показано**
- При невозможности выполнения МРТ головного мозга может быть заменена на КТ с в/в контрастированием
- МРТ с в/в контрастированием при опухоли верхней борозды, интимном расположении относительно грудной стенки, средостения, позвоночника

Немелкоклеточный рак легкого

National Comprehensive Cancer Network®

NCCN Guidelines Version 3.2018
Non-Small Cell Lung Cancer

NCCN Guidelines Index
Table of Contents
Discussion

PRINCIPLES OF SURGICAL THERAPY (3 of 4)

The Role of Surgery in Patients with Stage IIIA (N2) NSCLC

- **Repeat mediastinoscopy, while possible, is technically difficult and has a lower accuracy compared to primary mediastinoscopy. One possible strategy is to perform EBUS (± EUS) in the initial pretreatment evaluation and reserve mediastinoscopy for nodal restaging after neoadjuvant therapy.[5]**
- **Patients with a single lymph node smaller than 3 cm can be considered for a multimodality approach that includes surgical resection.[1,6,7]**
- **Restaging after induction therapy is difficult to interpret, but CT +/- PET should be performed to exclude disease progression or interval development of metastatic disease.**

- Рестадирование после проведения индукционной терапии может является сложной задачей для визуализации, однако, КТ с/без ПЭТ должна быть выполнена для исключения прогрессирования

Немелкоклеточный рак легкого

Наблюдение после завершения лечения

- **ФДГ ПЭТ/КТ** и **МРТ головного мозга не используются** при **плановом** наблюдении за бессимптомными пациентами
- Однако, применение **ФДГ ПЭТ/КТ** рекомендовано для дифференциальной диагностики изменений, трактовка которых **затруднена** при **плановой КТ**
- Ввиду возможной длительной резидуальной активности ФДГ в зоне постлучевых изменений у таких пациентов рекомендована морфологическая верификация из подозрительного в отношении рецидива/продолженного роста очага

Немелкоклеточный рак легкого

Наблюдение после завершения лечения

Стадии I-II (хирургическое лечение±ХТ)

Цель: выявление рецидива

- КТ органов грудной полости ± в/в контрастирование каждые **6 месяцев** в течение **2-3 лет**, далее **НДКТ ежегодно**

Немелкоклеточный рак легкого

Наблюдение после завершения лечения

Стадии I-II (ЛТ), III или IV с излеченным олигометастатическим поражением

Цель: выявление рецидива

- КТ органов грудной полости ± в/в контрастирование каждые **3-6 месяцев** в течение **3 лет**, далее каждые **6 месяцев** в течение **2 лет**, далее **НДКТ ежегодно**
- Остаточные или новые изменения при КТ **требуют более частого контроля**

Немелкоклеточный рак легкого

После лечения локорегионарного рецидива

Цель: исключение диссеминации

- КТ органов грудной полости с в/в контрастированием
- МРТ головного мозга с в/в контрастированием
- ФДГ ПЭТ/КТ

Немелкоклеточный рак легкого

После системного лечения

Цель: оценка эффективности

- Выбор метода зависит от наибольшей диагностической эффективности в зависимости от локализации метастатических очагов и их распространенности, а также исходя из использованного на инициальном этапе метода и возможности его систематического применения

NCCN National Comprehensive Cancer Network®

NCCN Clinical Practice Guidelines in Oncology (NCCN Guidelines®)

Small Cell Lung Cancer

Version 2.2018 — January 17, 2018

NCCN.org

Место лучевых методов при МРЛ в рекомендациях NCCN

Мелкоклеточный рак легкого
Стадирование

- КТ органов грудной полости, брюшной полости и забрюшинного пространства с в/в контрастированием
- МРТ головного мозга (при невозможности выполнения, МРТ может быть заменена на КТ с в/в контрастированием)
- ФДГ ПЭТ/КТ **(если предполагается ограниченная стадия)**
- Если ФДГ ПЭТ/КТ не доступна, для оценки поражения костей возможно применение ОСГ
- Для очагов, обнаруженных при ФДГ ПЭТ/КТ и меняющих стадию, рекомендована морфологическая верификация

Мелкоклеточный рак легкого

Ограниченная стадия

Цель: визуализация костного мозга

- **МРТ,** если результаты ФДГ ПЭТ/КТ **неоднозначны**
- Рассмотреть возможность **биопсии** при **неоднозначных** результатах визуализации

Мелкоклеточный рак легкого
Распространенная стадия

- Для пациентов с бессимптомным метастатическим поражением головного мозга, получающих системную терапию перед облучением всего головного мозга **МРТ** (предпочтительнее) или **КТ** с в/в контрастированием рекомендуется повторять после каждых **2 циклов** системной терапии и после ее окончания

Мелкоклеточный рак легкого
Оценка ответа на лечение

- Оценка ответа на фоне системной терапии проводится с помощью КТ органов грудной полости, брюшной полости и забрюшинного пространства с в/в контрастированием после каждых **2-3 циклов** и **после ее окончания**

Мелкоклеточный рак легкого

Наблюдение после проведенного лечения на фоне полного, частичного ответа или стабильной картины (ограниченная стадия)

- КТ органов грудной полости, брюшной полости и забрюшинного пространства с в/в контрастированием каждые **3 месяца** в течение **1-2 лет**, каждые **6 месяцев** в течение последующих **3 лет**, далее – **ежегодно**
- Если профилактическое облучение головного мозга не проводилось - МРТ (или КТ) с КУ каждые **3-4 месяца** в течение **1-2 лет**
- ФДГ ПЭТ/КТ не рекомендована для рутинного наблюдения

Мелкоклеточный рак легкого

Наблюдение после проведенного лечения на фоне полного, частичного ответа или стабильной картины (распространенная стадия)

- КТ органов грудной полости, брюшной полости и забрюшинного пространства с в/в контрастированием каждые **2 месяца** в течение **1 года**, каждые **3-4 месяца** в течение последующих **2-3 лет**, каждые **6 месяцев** в течение **4-5 лет**, далее – **ежегодно**
- Если профилактическое облучение головного мозга не проводилось - МРТ (или КТ) с КУ каждые **3-4 месяца** в течение **1-2 лет**
- ФДГ ПЭТ/КТ не рекомендована для рутинного наблюдения

СПАСИБО ЗА ВНИМАНИЕ