Московский научно-практический центр дерматовенерологии и косметологии

# Эффективная терапия инфицированных дерматозов

Старший научный сотрудник отдела клинической дерматовенерологии и косметологии, к.м.н.
**Бобко Светлана Ивановна**

# Атопический дерматит (синонимы – диффузный нейродермит, атопическая экзема)

## Определение, данное в последних рекомендациях РОДВК*:

Атопический дерматит (АтД) – мультифакториальное воспалительное заболевание кожи, характеризующееся зудом, хроническим рецидивирующим течением и возрастными особенностями локализации и морфологии очагов поражения.

* Федеральные клинические рекомендации по ведению больных атопическим дерматитом. РОДВК. Москва, 2015.

## Определение, данное Американской Академией Дерматологии**:

Атопический дерматит (АтД) это хронической воспалительное кожное заболевание, которое сопровождается зудом и наиболее часто встречается у детей, хотя также поражает и многих взрослых. Имеет рецидивирующее течение. АтД часто ассоциирован с повышением сывороточного IgE и наличием в клиническом или семейном анамнезе гиперчувствительности I типа, аллергического ринита и астмы. Термин «атопическая экзема» является синонимом термина «атопический дерматит».

**Eichenfield LF et al. J Am Acad Dermatol 2014;70:338-51

# Клинические примеры Атопического дерматита

Фото размещены в публичном доступе на портале https://www.dermquest.com/

# Атопический дерматит сопровождается тяжелой дисфункцией эпидермального барьера, что облегчает микробную колонизацию и вторичное инфицирование

Здоровая кожа

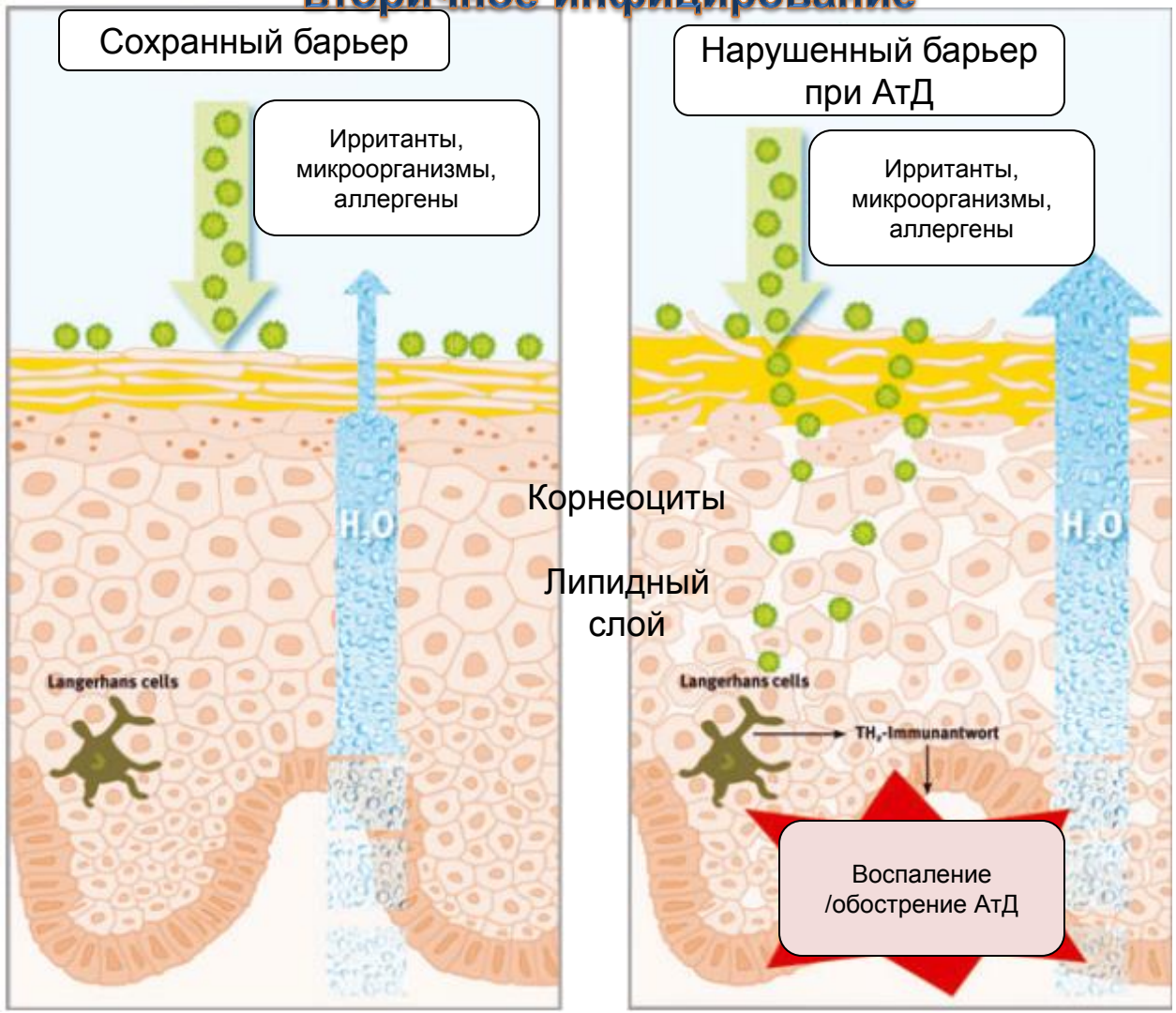


Нарушение эпидермального барьера при АтД


1. Cork MJ, Danby SG, Vasilopoulos Y, et al. J Invest Dermatol. 2009 Aug;129(8):1892-908.
2. Proksch E, Fölster-Holst R, Bräutigam M, et al. JDDG 2009; 7:899–910

# Резюмируя, факторы, способствующие микробной колонизации кожи при атопическом дерматите

- Нарушение барьерной функции эпидермиса;
- Снижение содержания липидов рогового слоя;
- Смещение pH кожи в щелочную сторону;
- Наличие на поверхности кожи повышенного количества фибронектина и фибриногена, что способствует адгезии *S.aureus*;
- Недостаточная продукция антимикробных пептидов;
- Нарушенный локальный и системный иммунный ответ.

1. Leung DIM. *Staphylococcus aureus* in atopic dermatitis. In: Reitamo S, Luger TA, Steinhoff M, eds. Textbook of atopic dermatitis. London: Informa Healthcare, 2008: 59-68

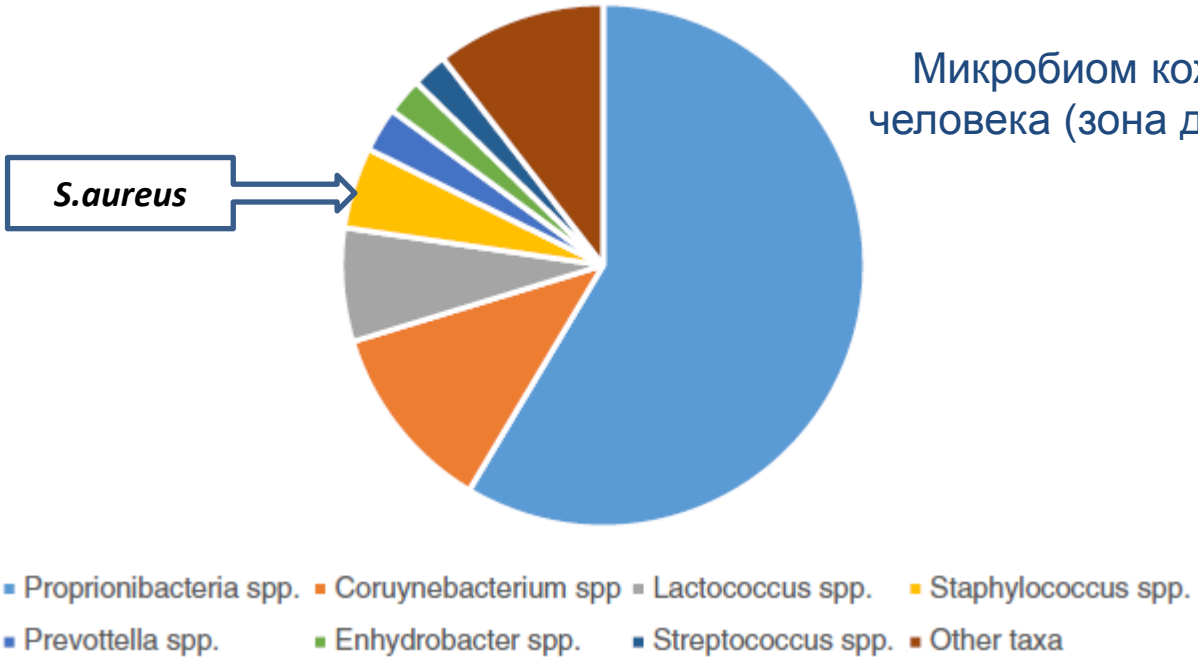


Микробиом кожи здорового человека (зона декольте и шея)

**При атопическом дерматите наблюдается обеднение видового разнообразия микробиома кожи с доминированием стафилококка**

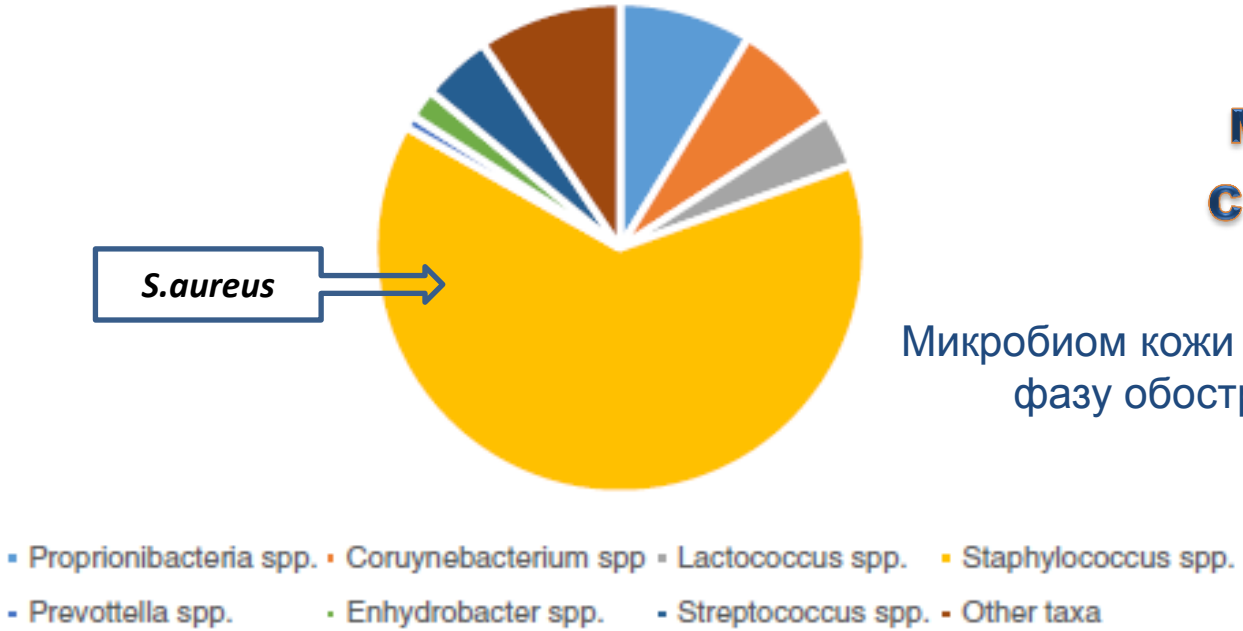


Микробиом кожи пациента с АтД в фазу обострения (шея)

1. Fyhrquist N, Salava A, Auvinen P, Lauerma A. Skin Biomes. Curr Allergy Asthma Rep. 2016 May;16(5):40.

# В очагах острого экссудативного поражения золотистый стафилококк обнаруживается в 100% случаев

| Частота колонизации кожи[1] | Здоровые | % больных АтД | | |
|---|---|---|---|---|
| | | Ремиссия | Обострение | Экссудация |
| *S.aureus* | 5 % | 55–75% | 85–91% | 100% |

Усиленная колонизация *S.aureus* даже на участках без видимых поражений

1. Leung DIM. *Staphylococcus aureus* in atopic dermatitis. In: Reitamo S, Luger TA, Steinhoff M, eds. Textbook of atopic dermatitis. London: Informa Healthcare, 2008: 59-68

# В литературе имеется множество сообщений о роли сенсибилизации к грибам *Malassezia* spp. в патогенезе атопического дерматита, особенно протекающего с поражением лица и шеи

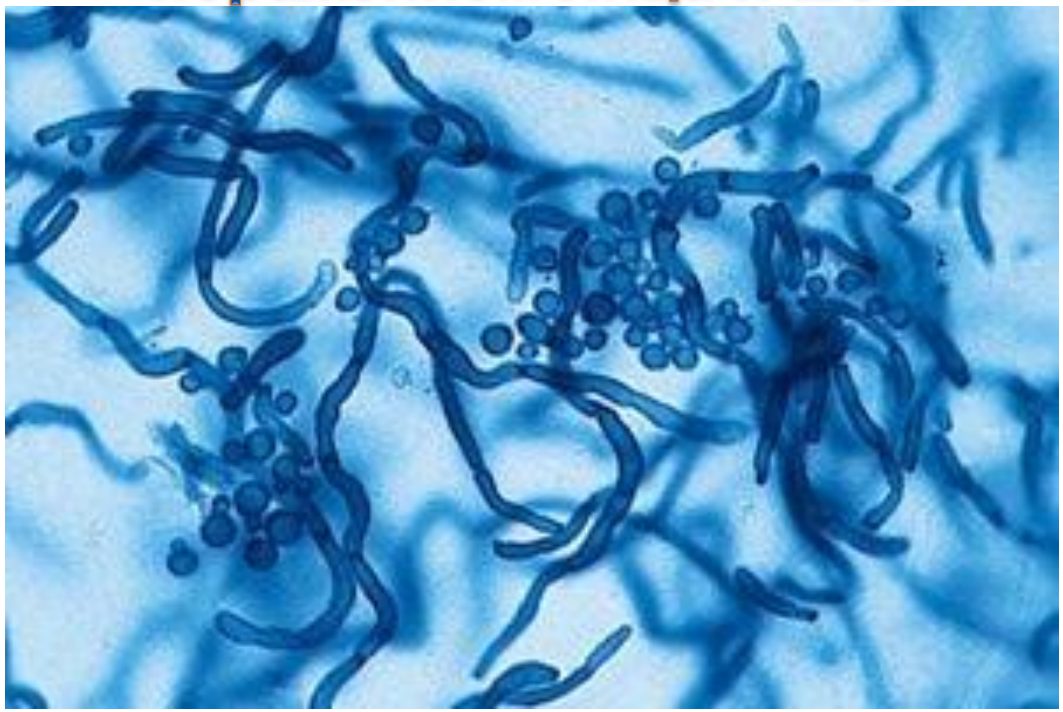

**Malassezia spp.**

Фото опубликовано в: Gonzalez-Cuevas A et al., Rev Iberoam Micol 1999; 16: 157-160

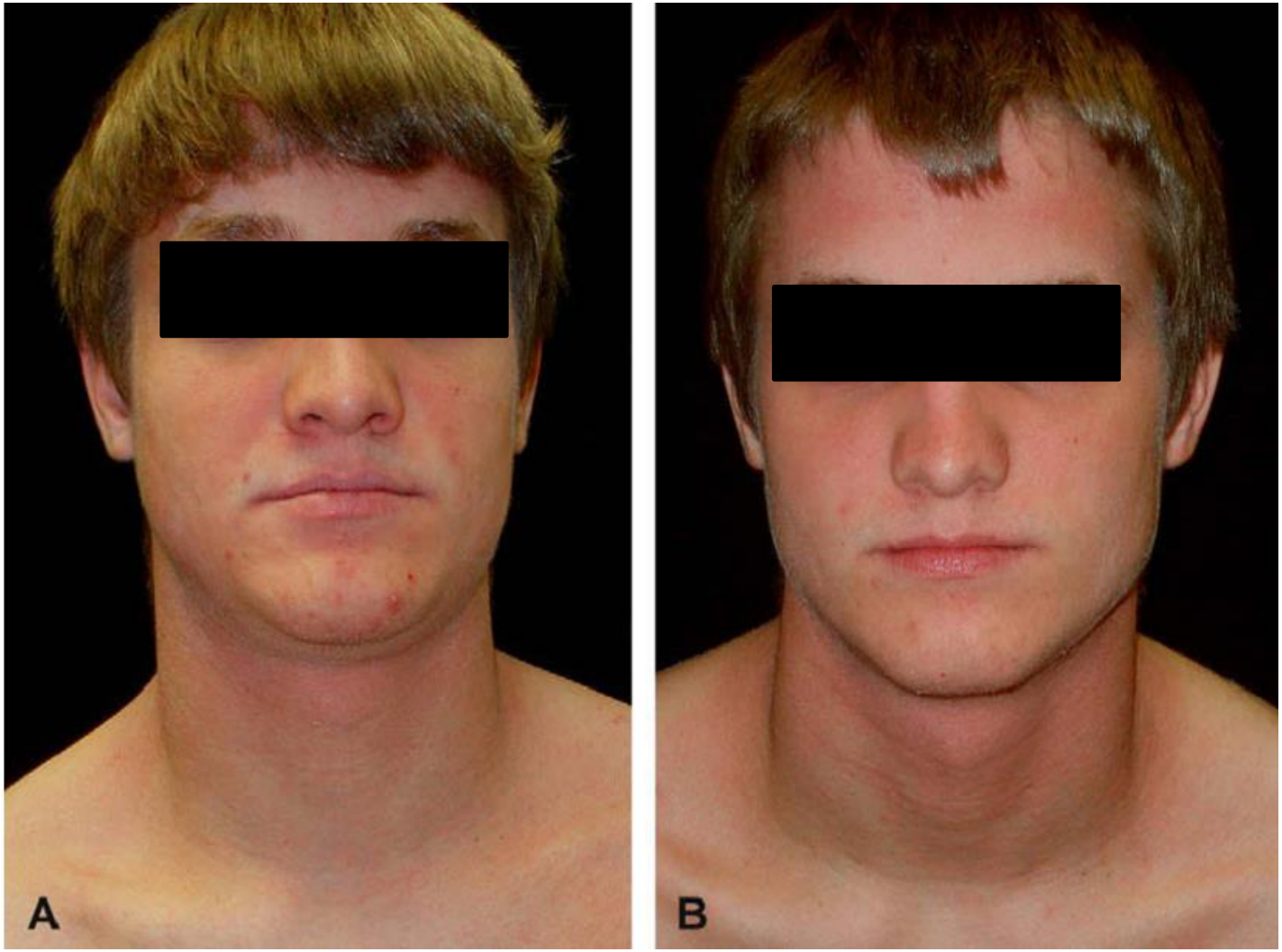


**А**. Больной АтД, 16 лет, тяжелое поражение кожи лица и шеи, рефрактерное к противовоспалительной терапии. Динамики не отмечалось в течение 3 лет. **В**. Этот же пациент после курса лечения противогрибковым агентом.

Фото опубликовано в: Darabi K et al., J Am Acad Dermatol 2009;60:125-36

# В результате вышеописанных изменений кожа атопиков легко подвергается вторичному инфицированию

Фото опубликовано в: Boguniewicz M, Leung DYM. J Allergy Clin Immunol 2010;125:4-13.

**При клинических признаках инфекции, колонизационная плотность *S.aureus* в очагах острого воспаления при АтД достигает очень высоких значений ($10^7$ на см$^2$)*.**

* Leung DIM. *Staphylococcus aureus* in atopic dermatitis. In: Reitamo S, Luger TA, Steinhoff M, eds. Textbook of atopic dermatitis. London: Informa Healthcare, 2008: 59-68

# Вторичное инфицирование играет важную роль в замыкании порочного круга «зуд-расчесывание»

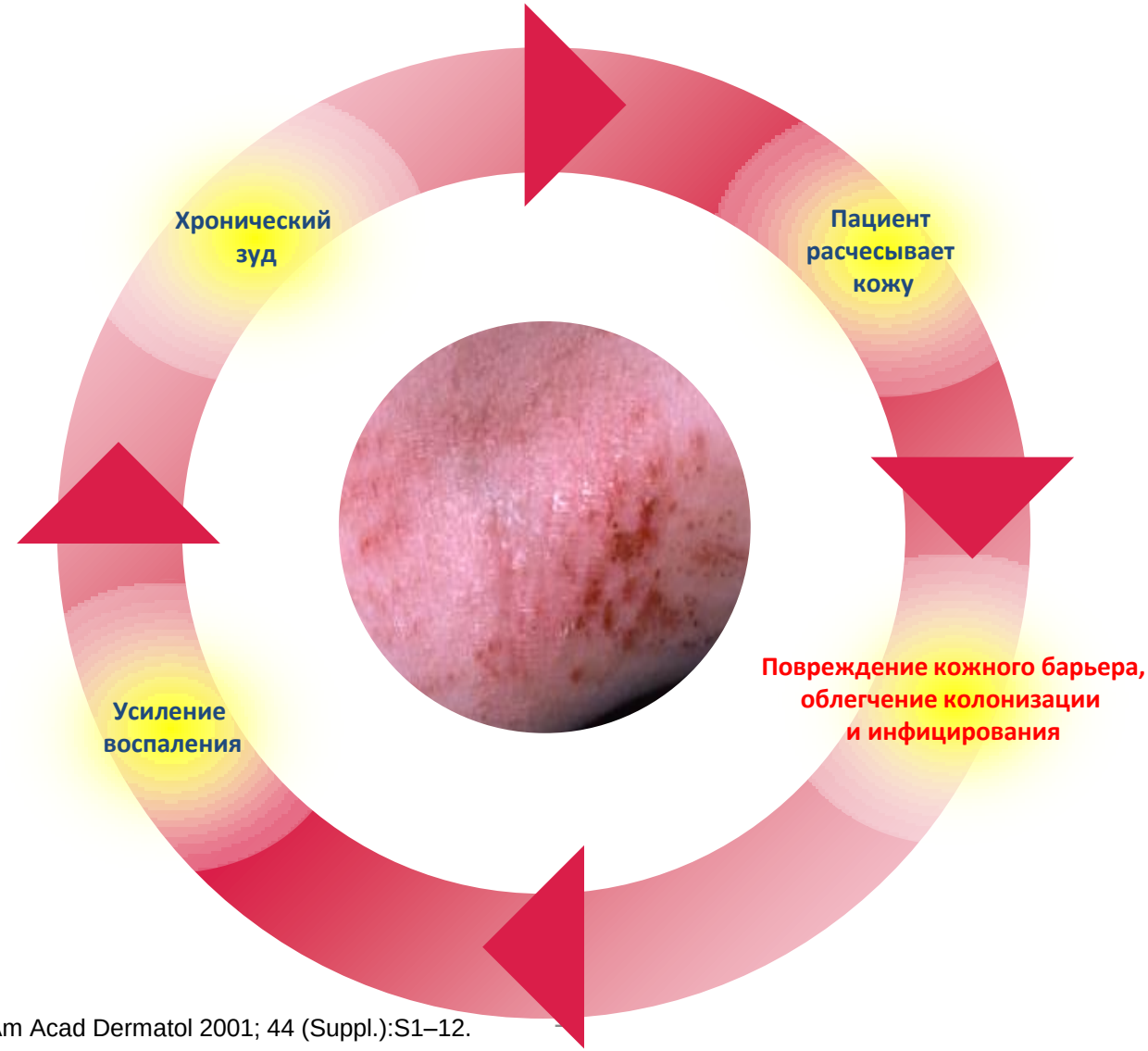


Leung DYM, Soter NA. J Am Acad Dermatol 2001; 44 (Suppl.):S1–12.

# Алгоритм выбора терапии при Атопическом дерматите, осложненном вторичным бактериальным или грибковым инфицированием*

- Комбинированные препараты, включающие ГКС и антибиотик/антимикотик;
- При диссеминации или генерализации процесса – системные антибиотики/антимикотики

**N.B. Системная антимикробная терапия должна назначаться только при наличии признаков вторичного инфицирования. При неосложненных формах АтД ее назначение не обосновано.**

* Leung DIM. *Staphylococcus aureus* in atopic dermatitis. In: Reitamo S, Luger TA, Steinhoff M, eds. Textbook of atopic dermatitis. London: Informa Healthcare, 2008: 59-68

# Экзема

## Определение данное в рекомендациях РОДВК:

Экзема (от греч. Ekzeo – вскипаю) - острое или хроническое рецидивирующее аллергическое заболевание кожи, формирующееся под влиянием экзогенных и эндогенных триггерных факторов и характеризующееся появлением полиморфной сыпи, острой воспалительной реакцией, обусловленной серозным воспалением кожи и сильным зудом*

* Федеральные клинические рекомендации по ведению больных экземой. РОДВК. Москва, 2015.

# Действующая в РФ классификация экзем

- L30.0 Монетовидная экзема
- L30.1 Дисгидроз (помфоликс)
- L30.2 Кожная аутосенсибилизация (экзематозная)
- L30.3 Инфекционная экзема
- L30.9 Экзема БДУ (неуточненная)

**N.B.** В классификации МКБ-10 термины «дерматит» и «экзема» рассматриваются как синонимы

# Выделяют также клинические формы заболевания

- **экзема истинная** (идиопатическая, дисгидротическая, пруригинозная, роговая (тилотическая);
- **экзема микробная** (нумулярная, паратравматическая, микотическая, интертригинозная, варикозная, сикозиформная, экзема сосков и околососкового кружка молочной железы женщин);
- **экзема себорейная** (сегодня зачастую не выделяется, рассматриваясь как себорейный дерматит);
- **экзема детская** (сегодня обычно рассматривается, как вариант атопического дерматита)**;**
- **экзема профессиональная.**

Каждая из них может протекать остро, подостро или хронически.

# Экзема – клинические примеры в зависимости от остроты процесса

*Острая экзема ладонной поверхности кисти*

*Подострая экзема кожи предплечья*

*Хроническая экзема кисти. Трещины в области суставов, корки*

О.В. Лысенко, О.Р. Зиганшин, Л.В. Лукьянчикова. Челябинск 2012

# Экзема – клинические примеры некоторых разновидностей

*Нумулярная экзема*

*Микробная экзема голени*

*Варикозная экзема*

О.В. Лысенко, О.Р. Зиганшин, Л.В. Лукьянчикова. Челябинск 2012

# Микробная экзема – особая разновидность экземы

Иммунодерматологическое заболевание с характерной клинической картиной, развивающееся на месте кожной инфекции (наиболее часто – пиококковой, но возможны и другие микроорганизмы, в частности, дерматофиты), сопровождающееся интенсивным зудом

*Единой классификации не существует; исходя из клиники, выделяют следующие формы МЭ:*

- **Нуммулярная**
- **Паратравматическая**
- **Микотическая**
- **Интертригинозная**
- **Варикозная**
- **Сикозиформная**
- **Экзема сосков**

* Федеральные клинические рекомендации по ведению больных экземой. РОДВК. Москва, 2015

# Наиболее частые причины развития экзематозного процесса в зависимости от локализации

| Локализация | Наиболее частые причины развития |
|---|---|
| **Веки** | Косметические средства, нанесенные на веки, а также на другие участки кожи (лак для ногтей) |
| **Лицо** | Косметические средства, средства для бритья, в том числе основа, консерванты, отдушки |
| **Волосистая часть головы** | Парафенилендиамин (C6H8N2), входящий в состав красок для волос и татуажа |
| **Шея** | Шампуни, кондиционеры, лаки для волос, средства для химической завивки, духи, ювелирные изделия, бижутерия |
| **Подмышечные впадины** | Дезодоранты, синтетические ткани, средства для бритья |
| **Верхние конечности** | Моющие средства, красители, смолы, формальдегид, никель хром, кобальт, древесина, растения |
| **Нижние конечности** | Моющие средства, красители, смолы, формальдегид, никель хром, кобальт, древесина, растения, застойные явления, отеки |
| **Аногенитальная область** | Суппозитории, презервативы, любриканты, спермициды, средства интимной гигиены |

О.В. Лысенко, О.Р. Зиганшин, Л.В. Лукьянчикова. Челябинск 2012

# Лечение экземы[1-2]

- В острую фазу – примочки, влажно-высыхающие повязки с антисептиками
- Топические ГКС; **при наличии признаков вторичного инфицирования - в комбинации с антибиотиками/антимикотиками**
- Десенсибилизирующая терапия
- Охранительный режим, гипоаллергенная диета, витаминотерапия (В3, В5, В6, биотин)
- Физиотерапия
- При диссеминированных и генерализованных формах – системная терапия

1. Федеральные клинические рекомендации по ведению больных экземой. РОДВК. Москва, 2015
2. Н.С. Потекаев. Klin Dermatol Venerol 2009;1:67—73

# Обоснование применения комбинированных ТГКС

1. Эффективное лечение осложненных инфицированием стероидчувствительных дерматозов;
2. Большая приверженность пациентов лечению из-за упрощения схемы (меньшее количество используемых одновременно препаратов);
3. Для атопического дерматита – возможность повышения эффективности терапии /суперантигены *S.aureus* могут вызывать снижение клинического ответа АтД к ГКС/
4. Уменьшение риска обострения процесса в начале лечения, (гибель микроорганизмов → выделение метаболитов → усиление воспаления)

**В силу того, что при атопическом дерматите ведущую патогенетическую роль играет *S.aureus*, являющийся также наиболее частой причиной инфекционных осложнений (помимо вирусных), для лечения осложненного АтД оптимален комбинированный препарат, содержащий антибиотик узкого спектра действия с высокой активностью в отношении стафилококка, в т.ч. MRSA штаммов**

# Фуцикорт®

- ✓ 20 мг ( 2%) фузидовой кислоты и 1 мг (0,1%) бетаметазон-17-валерата в грамме базы крема
- ✓ Эффективная комбинация против основных возбудителей инфицирования атопического дерматита
- ✓ Европейское качество препаратов: синтез молекул и продукция производится на заводах Дании и Ирландии.
- ✓ Глубокое проникновения во все слои кожи
- ✓ Косметически удобен и комфортен для использования

# Фуцикорт® крем

- Гипоаллергенен, не содержит ланолина, парабенов, феноксиэтанола, бензилового спирта
- Для кратковременного использования больным с острым обострение экземы или лечения тяжелой и резистентной экземы с вторичной инфекцией (не более 14 дней)
- Наносится 2-3 раза в день
- Разрешен для применения с 1 года

# Фузидовая кислота при наружном применении активна в отношении ключевых с клинической точки зрения Грам+ бактерий

Высокочувствительны:

- ***Staphylococcus aureus* (включая MRSA)**
- *Staphylococcus epidermidis*
- *Corynebacterium* spp.

Чувствительны:

- *Streptococcus* spp.

Наиболее частые бактериальные возбудители инфекций кожи и мягких тканей

Нечувствительны:

Большинство грам-негативных бактерий, грибы

# Разрушение S. aureus после применения фузидовой кислоты наступает уже через 3 часа

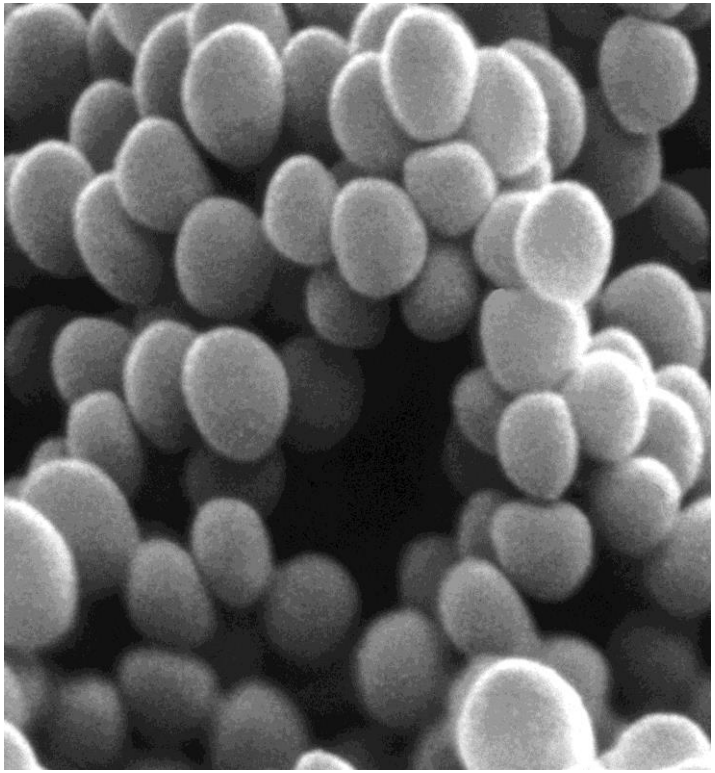

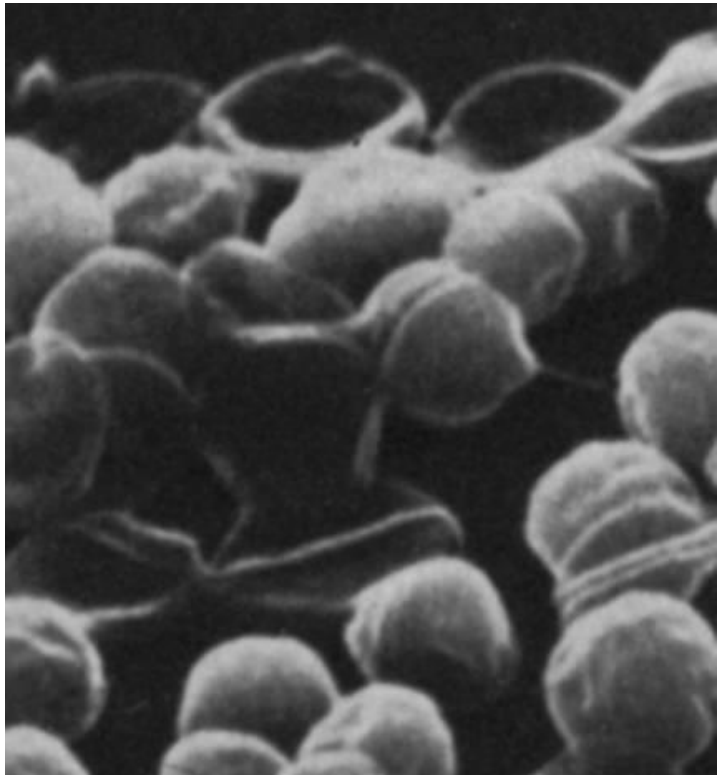

Greenwood & O'Grady. *J Gen Microbiol* 1972;70:263–70.

# Применение фузидовой кислоты характеризуется низкой частотой развития резистентности

- Нет перекрестной резистентности с другими антибиотиками
- Часто эффективна в отношении бактерий с множественной резистентностью к другим антибиотикам
- В целом, резистентность остается низкой
- Для минимизации развития резистентности не рекомендуется использовать курсами свыше 2 недель.

# Фузидовая кислота достигает глубокой дермы при нанесении на интактную кожу

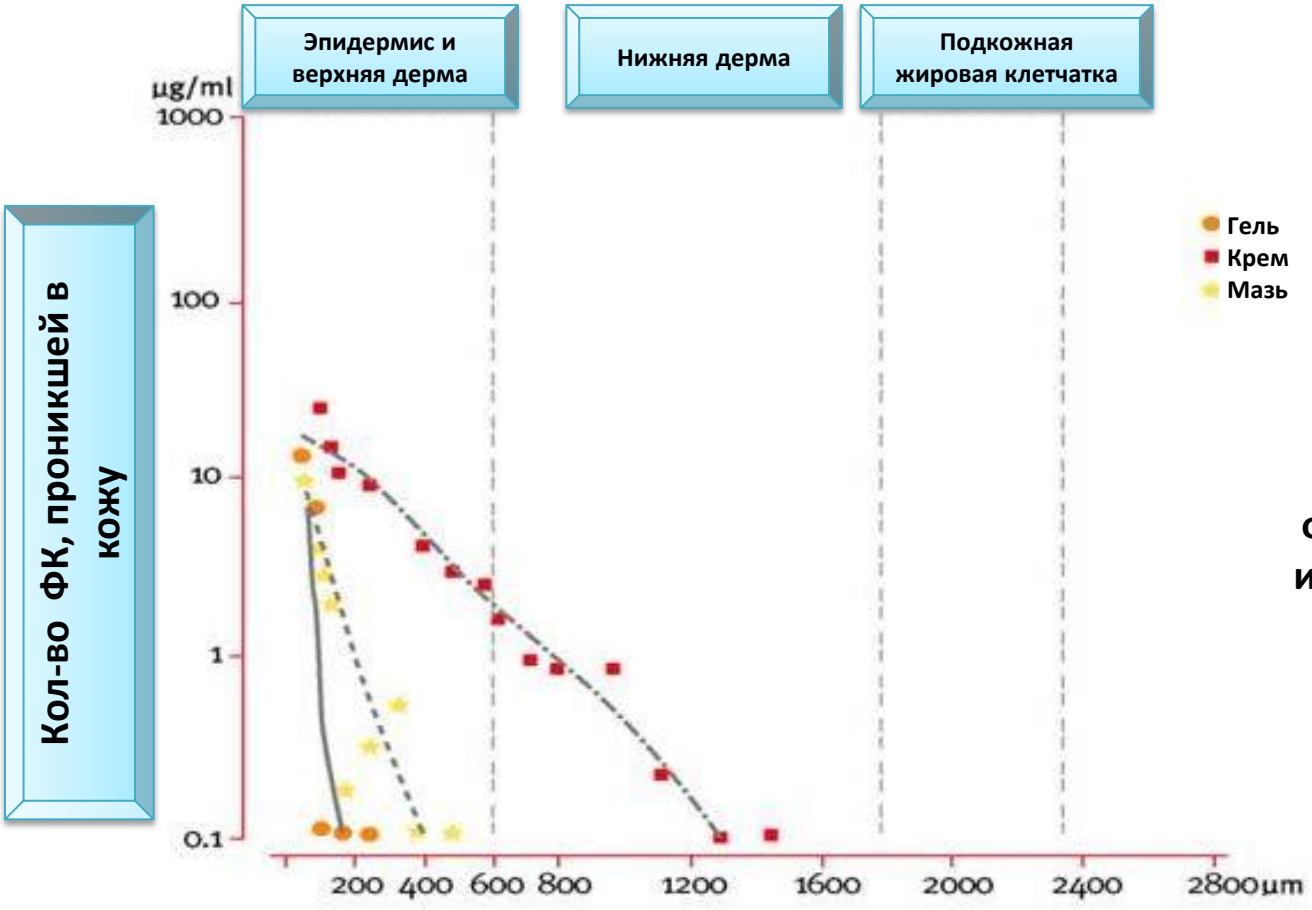


**Глубина проникновения фузидовой кислоты через интактную кожу достигает 1200 мкм – нижние слои дермы**

Stuttgen G, Bauer E. Arzneim-Forsch/Drug Res 1988; 38(1):730-735

# Фуцикорт® предпочтительнее изолированного применения бетаметазона при атопическом и контактном дерматите

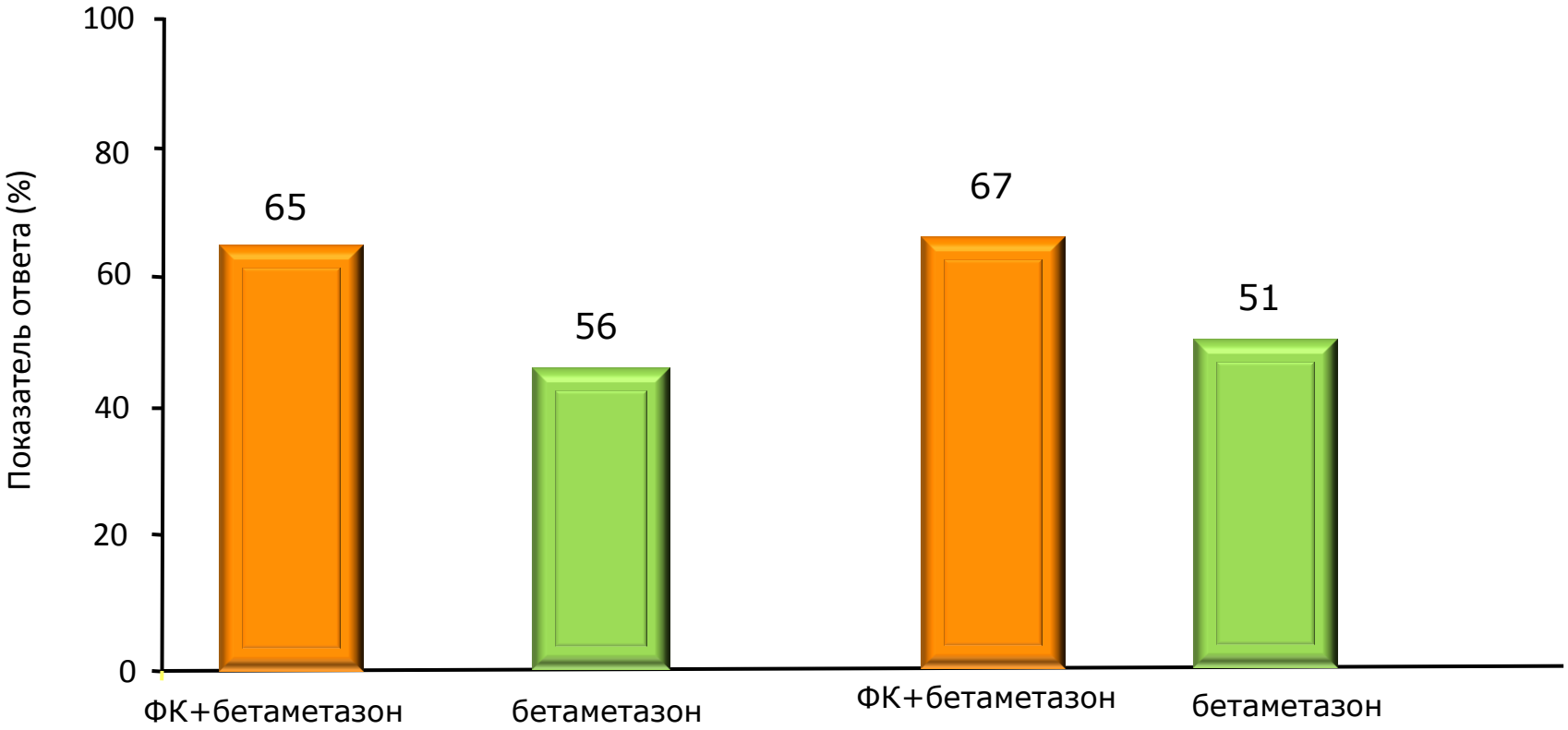


**Клиническая эффективность**

**Бактериологическая эффективность**

**N = 81, 1 неделя**

Hjorth N, Schmidt H, Thomsen K. Pharmatherapeutica 1985;4(2):126-31.

**В случае, когда есть основания предполагать возможность присоединения грибковой инфекции *Candida* или *Malassezia* (поражения складок, инфицированный пеленочный дерматит, баланопостит, АтД с поражением лица и т.д.), предпочтительны комбинированные препараты расширенного спектра действия, имеющие в составе как антибактериальный, так и противогрибковый агент**

**При указанной локализации поражений важно учитывать профиль безопасности назначаемого препарата**

# Бетаметазона дипропионат – вопрос безопасности

Исследование безопасности показало, что нанесение бетаметазона дипропионата 2 раза в день в течение 2-3 недель у детей с АтД в возрасте 1-12 лет (средняя площадь нанесения ~ 58%) привело к угнетению ГГНС у 19 из 60 пациентов (38%).

| Частота случаев угнетения ГГНС при использовании БДП в зависимости от возраста пациентов | |
|---|---|
| 9-12 лет | **17%** |
| 6-8 лет | **32%** |
| 2-5 лет | **38%** |
| 3 мес – 1 год | **50%** |

http://www.fda.gov/ohrms/dockets/ac/03/briefing/3999B1_05_DiproleneAF%20Label.pdf

# К вопросу о возрастных ограничениях…

В США двухкомпонентный крем (бетаметазона дипропионат 0,64 мг и клотримазол 10 мг) разрешен к применению **с 17 лет**[1]

В РФ трехкомпонентные кремы (то же самое + гентамицин) – **с 2х лет!**[2-3]

[1] FDA Approved Label LOTRISONE® Cream LOTRISONE® Lotion rev. May 2009 LRN# 000370-LOS-MTL-USPI-2

[2] Инструкция по медицинскому применению препарата Тридерм® П N013502/01

[3] Инструкция по медицинскому применению препарата Акридерм® Р N002179/01

# Пимафукорт® – эффективная альтернатива с более благоприятным профилем безопасности

## Состав на 1 г препарата:

- 10 мг натамицина
- 3,5 мг неомицина сульфата
- 10 мг гидрокортизона

- **Широкий спектр активности**
- **Высокий профиль безопасности**

# НАТАМИЦИН

**Антимикотик из группы полиеновых макролидов, продуцируемый *Streptomyces natalensis***

**Механизм действия – необратимое связывание с эргостерином клеточной стенки гриба**

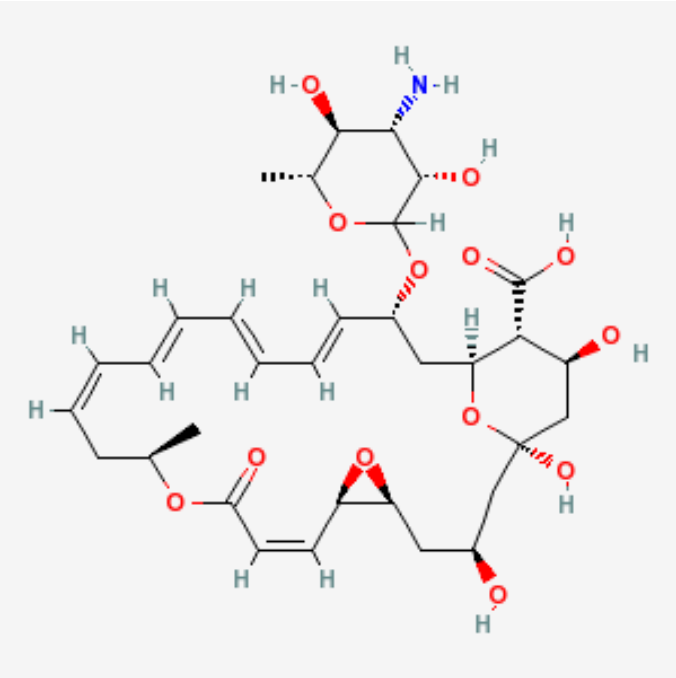

Структурная формула натамицина

## Особенности:

- ✓**Широкий спектр противогрибковой активности**
- ✓**Активен даже в очень низких концентрациях**
- ✓**Очень низкая вероятность развития резистентности**
- ✓**Не подвергается системной абсорбции (не всасывается в кровоток с поверхности кожи и слизистых)**
- ✓**Не токсичен, не способен вызывать сенсибилизацию**

Малова И.О., Петрунин Д.Д.. Натамицин — противогрибковое средство класса полиеновых макролидов с необычными свойствами. ж-л Вестник дерматологии и венерологии 2015; 3:161-184

# НЕОМИЦИНА СУЛЬФАТ – антибиотик аминогликозидного ряда

- Продуцируется *Actinomyces fradiae*, необратимо связывается с 30S-субъединицей бактериальных рибосом и блокирует инициацию синтеза белка

- Оказывает бактерицидное действие

- Неомицин практически не проникает с неповрежденной кожи и создает высокую концентрацию на ее поверхности, многократно перекрывающую минимальную ингибирующую концентрацию для различных микроорганизмов

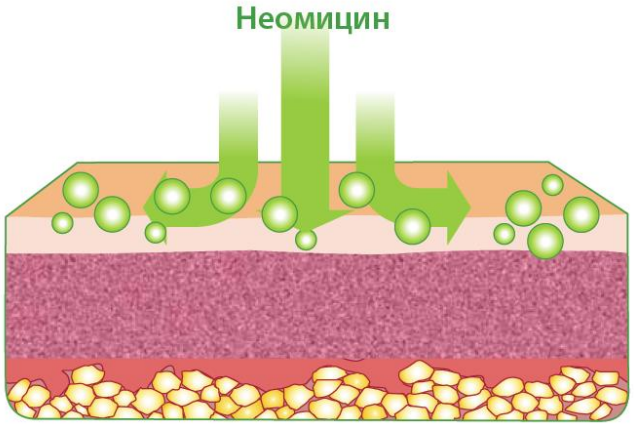


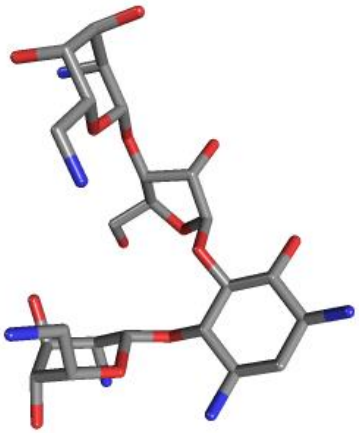

# В РФ к гентамицину отмечается высокий уровень резистентности[1]

- Из-за широкого и часто необоснованного применения гентамицина в стационарах России сформировалась высокая резистентность к данному препарату[1]

- Уровень вторичной резистентности отдельных штаммов к гентамицину достигает 74%[1]

- Чувствительность метициллин-резистентных штаммов *S.aureus*, выделенных у пациентов с атопическим дерматитом, к гентамицину составила 56%[2]


1. Лешкевич ИА. Рациональное применение современных аминогликозидов В педиатрической практике (Информационное письмо N 13) 27.06.2000

2. Мурашкин Н.Н. и соавт., Вестник дерматологии и венерологии №1, 2012: 68-76

# Спектр антимикробного действия Пимафукорта

## НЕОМИЦИН [1]

Грам(+) *Staphylococcus spp., Enterococcus spp.,*

Грам(-) *Klebsiella spp., Proteus spp., Escherichia spp., E.Coli, Salmonella spp., Shigella spp., Corynebacterium diphtheriae, Bacillus anthracis*

## НАТАМИЦИН [2]

Дрожжевые и дрожжеподобные грибы *(Candida, Torulopsis, Rhodoturola)*

Дерматофиты *(Microsporum, Epidermophyton)*

Другие патогенные грибы *(Aspergillus, Fusarium, Penicillium и др.)*

В силу широты терапевтического эффекта допустимо эмпирическое назначение препарата при точно не установленной этиологии заболевания


1. Овчинникова ЛК и соавт. Школа фармаколога: эффективность и безопасность аминогликозидов журнал "Российские аптеки" №11 2008.
2. Малова И.О., Петрунин Д.Д.. Натамицин — противогрибковое средство класса полиеновых макролидов с необычными свойствами. ж-л Вестник дерматологии и венерологии 2015; 3:161-184

# Немодифицированный (идентичный человеческому) гидрокортизон

- ✓Негалогенизированный ГКС для наружного применения слабой активности (I класс по Европейской классификации)[1]
- ✓«Эталон» безопасности[2]
- ✓Может применяться на чувствительных участках кожи (лицо, складки) [1-2]
- ✓Может применяться у детей раннего возраста[1-2]

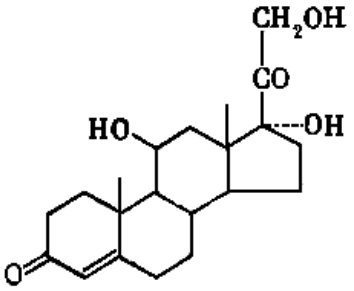



1. Короткий Н.Г., Куликова О.Д., Петрунин Д.Д. Журнал «Consilium Medicum дерматология» №3 2009 с.3-6
2. Львов АН, Феденко ЕС, Елисютина ОГ. Ж-л Эффективная фармакотерапия – аллергология и иммунология 33/2014;2:38-44

# **МИКРОНИЗАЦИЯ -** уменьшение размера частиц вещества до 10 мкм и менее




Морфология и электронные фотографии до (А, В) и после микронизации (Б, Г)*

* Е.В. Матушевская , Е.В. Свиршевская. Эффективность и безопасность микронизированных лекарственных препаратов и их применение в дерматологической практике // Клиническая дерматология и венерология. 2015;14(5): 4-10.

ПИМАФУКОРТ®

# **Пимафукорт®** содержит гидрокортизон микронизированный[1]

+

**Микронизация лекарственных препаратов позволяет[2]:**

- Повысить эффективность лечения
- Увеличить **скорость наступления эффекта**
- Значительно снизить частоту возникновения нежелательных эффектов

Микронизация – уменьшение размера частиц нерастворимого в воде вещества до 10 мкм и менее[2]

**Микронизированный гидрокортизон обеспечивает сопоставимую, а иногда и большую эффективность при сравнении с комбинированными топическими средствами, содержащими галогенизированные глюкокортикостероиды[2]**


1. Инструкция по применению препарата Пимафукорт ® ПN№012689/02 от 13.10.2008
2. Е.В. Матушевская, Е.В. Самцевская Эффективность и безопасность микронизированных лекарственных препаратов и их применение в дерматологической практике Клиническая дерматология и венерология. №5 2015

# Пимафукорт® эффективен в лечении и увеличивает межрецидивный период при микробной экземе

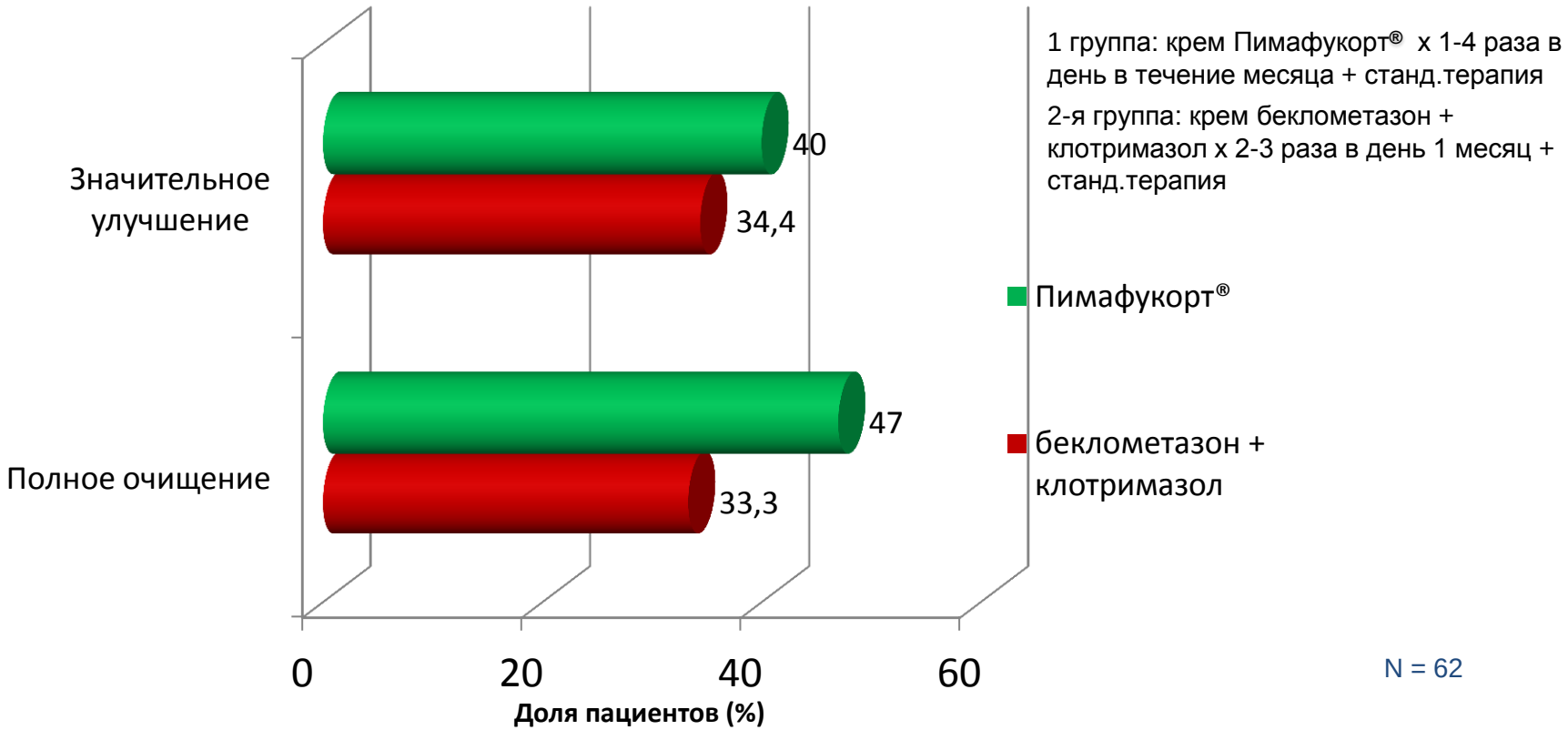


Эффективность лечения была достоверно выше в группе Пимафукорта . При этом полное излечение при использовании препарата Пимафукорт ® наблюдалось в 1,4 раза чаще, чем при использовании комбинации беклометазон + клотримазол

Соколова Т.В., Малярчук А.П. ж-л Consilium Medicum, приложение Дерматология, №2/2011, с.6-12

# Пимафукорт® эффективен в лечении и увеличивает межрецидивный период при микробной экземе - продолжение

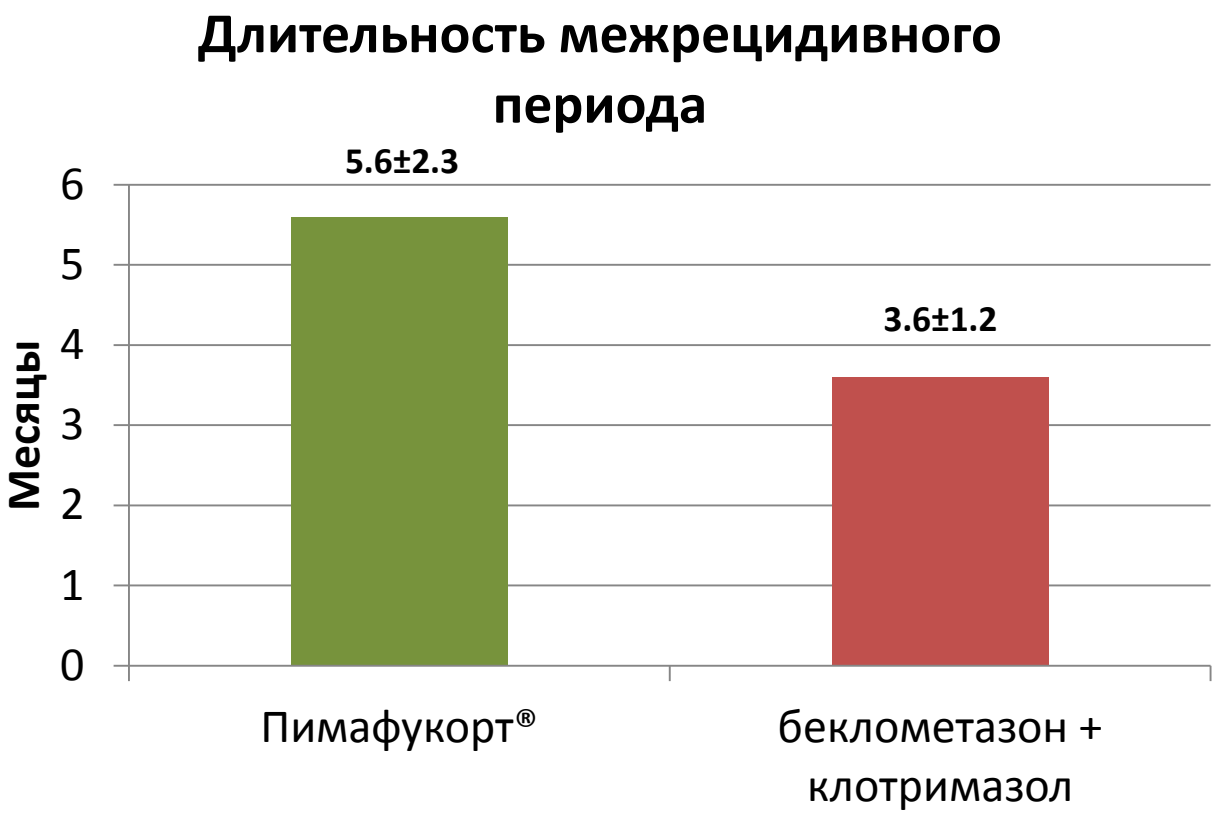


Использование Пимафукорта позволило примерно в 1.6 раза удлинить межрецидивный период

Соколова Т.В., Малярчук А.П. ж-л Consilium Medicum, приложение Дерматология, №2/2011, с.6-12

# Резюме - Пимафукорт®

- ✓ Подтвержденная эффективность при широком спектре инфицированных дерматозов
- ✓ 2 формы выпуска – мазь и крем
- ✓ Разрешен к применению у детей с рождения (от 0 до 12 месяцев с осторожностью)
- ✓ Может применяться на “особо чувствительных” участках кожи ( лицо, шея, складки, половые органы), в отличие от других комбинированных препаратов, в состав которых входят галогенированные ГКС более высокого класса активности
- ✓ Может применяться при беременности и лактации (с осторожностью)

# Диагноз «атопический дерматит»

ДА

НЕТ (др. воспалительный дерматоз)

Признаки инфицирования

НЕТ

ДА

**Моно ТГКС или ТИК**




**Локализация – лицо, складки; сомат.отягощение**

НЕТ

ДА

Признаки инфицирования

ДА

НЕТ

**Натамицин + неомицин + гидрокортизон**

**Моно ТГКС**

**Фузидовая к-та + бетаметазон**